**ТОШКЕНТ ТИББИЁТ АКАДЕМИЯСИ
ҲУЗУРИДАГИ ИЛМИЙ ДАРАЖА БЕРУВЧИ
DSc.04/30.12.2019.Tib.30.03 РАҚАМЛИ ИЛМИЙ КЕНГАШ**

АНДИЖОН ДАВЛАТ ТИББИЁТ ИНСТИТУТИ

САХАТАЛИЕВА РАЙХАНА РАФАЭЛЕВНА

ФАРҒОНА ВОДИЙСИ АҲОЛИСИ ЎРТАСИДА СИЙДИК ПУФАГИ ЛЕЙКОПЛАКИЯСИНИНГ ТАРҚАЛИШИ, ПАТОМОРФОЛОГИЯСИ ВА ИММУНОГИСТОХИМИЯСИ

14.00.15 – Патологик анатомия

**ТИББИЁТ ФАНЛАРИ БЎЙИЧА ФАЛСАФА ДОКТОРИ (PhD)
ДИССЕРТАЦИЯСИ АВТОРЕФЕРАТИ**

ТОШКЕНТ – 2022

УЎК:616.62-002.289

Фалсафа доктори (PhD) диссертацияси автореферати мундарижаси

Оглавление автореферата диссертации доктора философии (PhD)

Contents of dissertation abstract of doctor of philosophy (PhD)

Сахаталиева Райхана Рафаэлевна
Фарғона водийси аҳолиси ўртасида сийдик пуфаги лейкоплакиясининг тарқалиши, патоморфологияси ва иммуногистохимияси..... 3

Сахаталиева Райхана Рафаэлевна
Распространение, патоморфология и иммуногистохимия лейкоплакии мочевого пузыря среди населения Ферганской долины..... 27

Sakhataliyeva Raykhana Rafaelevna
Prevalence, pathomorphology and immunohistochemistry leukoplakia of the urinary bladder among the population of Fergana Valley..... 47

Эълон қилинган ишлар рўйхати
Список опубликованнқх работ
List of published works…… 53

ТОШКЕНТ ТИББИЁТ АКАДЕМИЯСИ
ҲУЗУРИДАГИ ИЛМИЙ ДАРАЖА БЕРУВЧИ
DSc.04/30.12.2019.Tib.30.03 РАҚАМЛИ ИЛМИЙ КЕНГАШ

АНДИЖОН ДАВЛАТ ТИББИЁТ ИНСТИТУТИ

САХАТАЛИЕВА РАЙХАНА РАФАЭЛЕВНА

ФАРҒОНА ВОДИЙСИ АҲОЛИСИ ЎРТАСИДА СИЙДИК ПУФАГИ ЛЕЙКОПЛАКИЯСИНИНГ ТАРҚАЛИШИ, ПАТОМОРФОЛОГИЯСИ ВА ИММУНОГИСТОХИМИЯСИ

14.00.15 – Патологик анатомия

ТИББИЁТ ФАНЛАРИ БЎЙИЧА ФАЛСАФА ДОКТОРИ (PhD)
ДИССЕРТАЦИЯСИ АВТОРЕФЕРАТИ

ТОШКЕНТ – 2022

Фалсафа доктори (PhD)диссертацияси мавзуси Ўзбекистон Республикаси Вазирлар Маҳкамаси ҳузуридаги Олий аттестация комиссиясида B2021.3.PhD/Tib2123 рақам билан рўйхатга олинган.

ДиссертацияАндижон давлат тиббиёт институтида бажарилган.

Диссертация автореферати уч тилда (ўзбек, рус, инглиз (резюме)) илмий кенгашнинг веб-саҳифасида (www.tma.uz) ва «Ziyonet» Ахборот таълим порталида (www.ziyonet.uz) жойлаштирилган.

Илмий рахбар:	**Исраилов Ражаббай** тиббиёт фанлари доктори, профессор
Расмий оппонентлар:	**Нишанов Данияр Анарбаевич** тиббиёт фанлари доктори, доцент
	Юлдашев Бахром Собиржанович тиббиёт фанлари номзоди, доцент
Етакчи ташкилот:	**Ходжи Ахмад Ясавий номидаги Қозоқ-Турк Ҳалқаро университети (Қозоғистон Республикаси)**

Диссертация ҳимояси Тошкент тиббиёт академияси ҳузуридаги DSc.04/30.12.2019.Tib.30.03 рақамли Илмий кенгашнинг 2022 йил «__»_____ куни соат ___даги мажлисда бўлиб ўтади(Манзил: 100109, Тошкент ш., Олмазор тумани, Фаробий кўчаси, 2. Тел./факс: (+99871) 150-78-25, e-mail: tta2005@mail.ru).

Диссертация билан Тошкент тиббиёт академиясининг Ахборот-ресурс марказида танишиш мумкин (_____ рақами билан рўйхатга олинган). (Манзил: 100109, Тошкент ш., Олмазор тумани, Фаробий кўчаси, 2; Тошкент тиббиёт академияси, 2-ўқув биноси «Б» корпуси, 1-қават, 7-хона.Тел./факс: (99871) 150-78-14).

Диссертацияавтореферати2022 йил «___» _____ да тарқатилди.
(2022 йил «___» _____ даги _____рақамли реестр баённомаси).

Г.И.Шайхова
Илмий даражалар берувчи илмий кенгашраиси,
тиббиёт фанлари доктори, профессор

Д.Ш.Алимухамедов
Илмий даражалар берувчи илмий кенгаш илмий
котиби, тиббиёт фанлари доктори, доцент

Р.Дж.Усманов
Илмий даражалар берувчи илмий кенгаш
қошидаги илмий семинар раиси, тиббиёт
фанлари доктори

КИРИШ (фалсафа доктори (PhD) диссертация аннотацияси)

Диссертация мавзусининг долзарблиги ва зарурати. Дунёда сийдик пуфаги шиллиқ қаватининг лейкоплакияси ҳалигача мукаммал ўрганилмаган касаллик ҳисобланади. Жаҳон соғлиқни сақлаш ташкилотининг (ЖССТ) статистик маълумотдарига кўра «...лейкоплакияларнинг 30% дан ортиғи бир неча йил давомида хавфли ўсмага айланади...»[1]. Шу билан бирга, кўп ҳолларда касаллик ҳеч қандай клиник белгилар билан ўзини намоён қилмайди – саратон касаллигини фақат бутун организмни ташхисий тадқиқот даврида аниқланади. Муаллифлар таъкидлашича «...лейкоплакиялар факультатив ўсма олди жараёни сифатида кўрилиши беморлар ва тиббиёт мутахассислари учун огоҳлантирувчи белгидир...»[2]. Жинсий фаолиятнинг эрта бошланиши, промискуитет, ўтмишда инвазив амалиётларнинг мавжудлиги, жумладан, сийдик пуфаги катетеризацияси, бирга келувчи сурункали гинекологик касалликлар ёки қин дисбиозининг мавжудлиги хавфли омиллар ҳисобланади. Шу сабабли, сийдик пуфаги лейкоплакиясининг хавфли омиллари, ёш гуруҳлари бўйича учраш даражаси, давомийлиги ва ҳар бир шаклини ўзига хос патоморфологик ўзгаришларини янада такомиллаштириш замонавий тиббиётнинг энг муҳим муаммоли масалаларидан бири ҳисобланади.

Жаҳонда аҳоли орасида сийдик пуфаги лейкоплакиясининг тарқалиши, патоморфологияси ва иммуногисткимёсини ташхислашни такомиллаштириш борасида қатор илмий тадқиқотлар олиб борилмоқда. Бу борада беморларда сийдик пуфаги лейкоплакиясининг хавфли омиллари, учраши, тарқалиши ва давомийлиги, лейкоплакиянинг ясси шаклига хос патоморфологик ўзгаришлари, лейкоплакиянинг веррукоз шаклига хос ва унинг оқибатида ривожланадиган патоморфологик ўзгаришларни, лейкоплакиянинг эрозив шаклига хос патоморфологик ўзгаришларни баҳолаш ҳамда сийдик пуфаги лейкоплакияси билан хасталанган беморларда иммуногистокимёвий маркерларнинг экспрессияланиш даражасини баҳолашга қаратилган тадқиқотлар алоҳида илмий ва амалий аҳамият касб этади.

Мамлакатимизда тиббиёт соҳасини ривожлантириш, тиббий тизимни жаҳон андозалари талабларига мослаштириш, жумладан, турли соматик касалликларни ташхислаш, даволаш ва олдини олиш сифатини оширишга қаратилган кенг қамровли чора-тадбирлар амалга оширилмоқда. Бу борада 2022-2026 йилларга мўлжалланган Янги Ўзбекистоннинг тараққиёт стратегиясининг еттита устувор йўналишига мувофиқ аҳолига тиббий хизмат кўрсатиш даражасини янги босқичга кўтаришда «....бирламчи тиббий-санитария хизматида аҳолига малакали хизмат кўрсатиш сифатини

---

[1] ГБУЗ г. Москвы - медицинская энциклопедия. Лейкоплакия мочевого пузыря. Симптомы и лечение. https://stromynka7.ru/blog/lejkoplakija-mochevogo-puzyrja-simptomy-i/

[2] Staack A. Clinical value of vesical leukoplakia and evaluation of the neoplastic risk by mutation analyses of the tumor suppressor gene TP53 / A. Staack, H. Schlechte, M. Sachs [et al.]// Int J. Urology. - 2006. - Vol. 13 (8). - P. 1092-1097.

яхшилаш....»[3] каби вазифалар белгиланган. Ушбу вазифалардан келиб чиққан ҳолда, жумладан, сийдик пуфаги лейкоплакияси ва ўсмаларини эрта ташхислаш касалликни олдини олиш услубларини ишлаб чиқиш юзасидан тадқиқотларни амалга ошириш мақсадга мувофиқ.

Ўзбекистон Республикаси Президентининг 2022 йил 28 январдаги ПФ–60-сон «2022-2026 йилларга мўлжалланган Янги Ўзбекистоннинг тараққиёт стратегияси тўғрисида», 2017 йил 16 мартидаги ПФ-4985-сон «Шошилинч тиббий ёрдам фолияти тизимини ташкил этиш ва моддий-техник базани келгусида мустаҳкамлаш бўйича чора-тадбирлар тўғрисида»,2018 йил 7 декабрдаги ПФ-5590-сон «Ўзбекистон Республикаси Соғлиқни сақлаш тизимини тубдан такомил-лаштириш бўйича комплекс чора-тадбирлари тўғрисида»ги фармонлари, 2017 йил 20 июндаги ПҚ-3071-сон «Ўзбекистон Республикаси аҳолисига 2017-2021 йилларда ихтисослаштирилган тиббий ёрдам кўрсатишни янада ривожлантириш чора-тадбирлари тўғрисида»ги Қарори ҳамда мазкур фаолиятга тегишли бошқа меъёрий-ҳуқуқий ҳужжатларда белгиланган вазифаларни амалга оширишда ушбу диссертация тадқиқоти муайян даражада хизмат қилади.

Тадқиқотнинг республика фан ва технологиялари ривожланишининг устивор йўналишларга мослиги. Мазкур тадқиқот республика фан ва технологиялар ривожланишининг VI. «Тиббиёт ва фармакология» устивор йўналишига мувофиқ бажарилган.

Муаммонинг ўрганилганлик даражаси. Сийдик пуфаги лейкоплакия ва ўсмаларининг ёшга боглик патоморфологик ва иммуногистокимёвий ўзгаришларини баҳолаш ҳамда эрта ташхислаш юзага келиши мумкин бўлган қўшимча хавф омиллари ва асоратларини ҳал қилишга имконини бериши асосланган (J.B.Burzlaff, P.L.Bohrer, 2007). Цитопатология каби ноинвазив усуллар хавф омиллари таъсирида ва потенциал хавфли шикастланишларда клиник жиҳатдан беморларда кўринмайдиган ҳужайравий ўзгаришларни эрта аниқлашда самарали эканлиги ҳисобланган (J.B.Burzlaff, P.L.Bohrer, R.L.Paiva, F.Visioli, M.Sant'Ana Filho, V.D. da Silva, P.V.Rados, 2007). Шу билан бирга, ҳар бир шикастланишнинг хавфли ўсмага айланиш хавфини яхшироқ тушуниш учун цитопатологиянинг иммуноцитокимёвий усуллари билан ўзаро боғлиқлиги ушбу скрининг жараёнининг самарадорлигини ошириши мумкин. Баъзи тадқиқотлар ушбу молекулани иммуногистокимёвий экспрессиясининг дастлабки босқичларида ва саратон ривожланиши даврида пасайишини кўрсатган (H.B.Sridevi, M.H.Shariff, K.P.Pai, 2015). Дж.М.Гилкрист ва б. (1992) эпителиал дисплазияда инволюкринни кератиноцитларнинг терминал дифференциациясида экспрессияси камайишини аниқлаган. Сийдик пуфаги лейкоплакияси ривожланишига эстроген етишмовчилиги, нейроген сабаблар, вирусли касалликлар, аллергик омиллар каби омиллар таъсир қилади деган фикрлар ҳам мавжуд (P.Blakeman, 2001; T.Amagasa, M.Yamashiro, N.Uzawa, 2011;

[3]Ўзбекистон Республикаси Президентининг 2022 йил 28 январдаги ПФ–60-сон «2022-2026 йилларга мўлжалланган Янги Ўзбекистоннинг тараққиёт стратегияси тўғрисида»ги Фармони.

P.Lüthje, H.Brauner, N.L.Ramos, A.Ovregaard, R.Gläser, A.L.Hirschberg, P.Aspenström, A.Brauner, 2013). Жинсий фаолиятнинг эрта бошланиши, промискуитет, ўтмишда инвазив амалиётларнинг мавжудлиги, жумладан, сийдик пуфагининг катетеризацияси, бирга келувчи сурункали гинекологик касалликлар ёки қин дисбиозининг мавжудлиги хавфли омиллар ҳисобланади (А.Н.Нечипоренко, Н.А.Нечипоренко, А.А.Сытый, Г.Г.Якимович, 2018).

Ўзбекистонда умуман лейкоплакия касаллиги ва унинг ўсмалар билан узвий боғлиги борасида қатор илмий тадқиқотлар олиб борилган (Х.П. Камилов, А.А. Кадырбаева, 2022), бироқ, сийдик пуфаги лейкоплакиясини пайдо бўлиши ва кечиши хусусиятларини баҳолаш етарлича ўрганилмаган.

Юқорида баён этилганлардан келиб чиққан ҳолда, сийдик пуфаги лейкоплакия ва ўсмаларини эрта ташхислаш ҳамда олдини олиш услубларини ишлаб чиқиш, сийдик пуфаги лейкоплакиясининг хавфли омиллари, ёш гуруҳлари бўйича учраш даражаси, давомийлигини аниқлаш ва ҳар бир шаклини ўзига хос патоморфологик ўзгаришларини янада такомиллаштиришга йўналтирилган тадқиқотлар зарурлигини тақозо этади.

Диссертация тадқиқотнинг диссертация бажарилган олий таълим муассасасининг илмий-тадқиқот ишлари режалари билан боғлиқлиги.Диссертация тадқиқоти Андижон давлат тиббиёт институтининг илмий тадқиқот ишлари режасига мувофиқ №005.01.1500216 «Омиллар ва уларни тузатиш йўллари шароитида экспериментал патологиянинг турли шаклларида организм ҳаёт фаолияти параметрларининг функционал метаболик ва структур хусусиятлари, суд-тиббий экспертиза объектларини тадқиқ қилиш ва эксперт баҳолашнинг янги имкониятлари» (2018-2022 йй.) мавзусидаги илмий лойиҳа доирасида бажарилган.

Тадқиқотнинг мақсади сийдик пуфаги лейкоплакиясининг хавфли омиллари, ёш гуруҳлари бўйича учраш даражаси, давомийлигини аниқлаш ва ҳар бир шаклини ўзига хос патоморфологик ва иммуногистокимёвий ўзгаришларини такомиллаштиришдан иборат.

Тадқиқотнинг вазифалари:

беморларда сийдик пуфаги лейкоплакиясининг хавфли омиллари, ёш гуруҳлари бўйича учраш даражаси ва давомийлигини баҳолаш;

лейкоплакиянинг оддий (ясси) шаклига хос патоморфологик ўзгаришларни аниқлаштириш;

лейкоплакиянинг веррукоз шаклига хос ва унинг оқибатида ривожланадиган патоморфологик ўзгаришларни баҳолаш;

лейкоплакиянинг эрозив шаклига хос патоморфологик ўзгаришларни баҳолаш;

сийдик пуфаги лейкоплакияси билан хасталанган беморларда иммуногистокимёвий маркерларнинг экспрессияланиш даражасини баҳолаш.

Тадқиқотнинг объекти сифатида 2019 йилдан 2021 йилгача бўлган даврдаги Андижон, Наманган ва Фарғона вилоят ва шаҳар касалхоналарининг урология бўлимларида даволанган беморлардан

цистоскопия усулида олинган 108 та материал, жумладан, 30 та биоптатнинг иммуногистокимёвий текшириш натижалари олинган.

Тадқиқотнинг предметини Фарғона водийси аҳолиси орасида лейкоплакиянинг учраш даражаси, хавфли омиллари, давомийлиги ва ҳар бир шаклининг патоморфологик ва иммуногистокимёвий хусусиятларини ойдинлаштириш натижалари ташкил этган.

Тадқиқотнинг усуллари. Тадқиқотда сийдик пуфаги лейкоплакиясининг тарқалиши, патоморфологияси ва иммуонгистокимёсини баҳолашда морфологик, иммуногистокимёвий ҳамда статистик тадқиқот усуллардан фойдаланилган.

Тадқиқотнинг илмий янгилиги қуйидагилардан иборат:

сийдик пуфаги лейкоплакиясининг оддий шаклининг клиник белгилари йўқлигига қарамай, шиллиқ ости қаватида сурункали яллиғланиш инфильтрати шаклланиши туфайли қопловчи эпителий ҳужайралар қатламлари 2 баробарга ошиши, юза қават ҳужайралари чўзинчоқ шаклга кириши, ядрода пуфакчалар ва бир-нечта ядрочалар пайдо бўлишининг патоморфологик ўзгаришлари исботланган;

веррукоз шаклида гиперкератоз кучайиши сабабли кўп қаватли ясси эпителийни метаплазияси, базал ва парабазал ҳужайралар гиперплазия ва гиперхромазияси, юза қават ҳужайраларида кератогиалин пайдо бўлишининг патоморфологик хусусиятлари асосланган;

эрозия ўчоқлари пайдо бўлиши оқибатида сийдик пуфаги деворининг шиш ва яллиғланиш ҳисобига қалинлашиши, кўп қаватли ўзгарувчан эпителийнинг деярлик барча қаватлари деструкцияланиши, базал ҳужайралар жойидан кўчиши, парабазал ҳужайралар титилиб, сийраклашиб, деструкцияланиши ва юза қават ҳужайралари десквомацияга учраши исботланган;

сийдик пуфаги лейкоплакияси кечишининг оғирлашган сари иммуногистокимёвий маркерларнинг экспрессияланиши кучайиши туфайли сийдик пуфаги шиллиқ пардаси ва қопловчи эпителийсидаги Bcl-2 ва ген супрессорнинг p53 оқсилларнинг экспрессияланиш даражалари касалликни прогрессиясини башоратлашдаги ўрни ва аҳамияти исботланган.

Тадқиқотнинг амалий натижалари қуйидагилардан иборат:

сийдик пуфаги лейкоплакиясинг беморлар ёши ва касалликнинг шакллари бўйича учраш даражаси ва касаллик давомийлиги хақидаги маълумотлар бойитилган;

сийдик пуфаги лейкоплакиясининг оддий, веррукоз ва эрозив шаклларнинг учраш даражаси, морфогенези ва ўзига хос патоморфологик ўзгаришлар хақидаги маълумотлар асосида сийдик пуфаги лейкоплакиясини аниқлаш усули ишлаб чиқилган;

сийдик пуфаги лейкоплакияси турли шаклларида шиллиқ парда қопловчи эпителийсида ривожланадиган гиперплазия, метаплазия, акантоз, паракератоз ва дисплазия каби патоморфологик ўзгаришлар хақидаги

маълумотлар врач патологоанатомлар, урологлар иш жараёнида фундаментал асос бўладиган маълумотлар сифатида фойдаланиш учун тавсия этилган;

сийдик пуфаги лейкоплакиясида сийдик пуфаги шиллиқ пардаси ва қопловчи эпителийсидаги иммуногистокимёвий ўзгаришларга асосланган ҳолда иммуногистокимёвий маркерларнинг цитокератин, Bcl-2 ва p53 ген супрессорларнинг экспрессияланиш тартиби такомиллаштирилган;

сийдик пуфаги лейкоплакиясида цитокератин, Bcl-2 оксилини касаллик прогрессиясида юкори экспрессияси, пролиферацияланган қопловчи эпителийда микрофламентли оқсилларнинг кўпайиши, антиапоптоз маркерининг фаоллашуви, p53 ген супрессор касаллик оғирлашган сари қопловчи эпителий ядросида ҳам экспрессияланиши аниқланиши касалликни башоратлаш сифатида мазкур маркерларни қўллаш тавсия этилган.

Тадқиқот натижаларининг ишончлилиги ишда қўлланилган назарий ёндашув ва усуллар, олиб борилган текширувларнинг услубий жиҳатдан тўғрилиги, танланган материалнинг етарлилиги, тадқиқотда қўлланилган замонавий ўзаро бир–бирини тўлдирувчи морфологик, иммуногистокимёвий ва статистик тадқиқот усуллари асосида аҳоли ўртасида сийдик пуфаги лейкоплакиясининг тарқалиши, патоморфологияси ва иммуонгистокимёсининг ўзига хослиги ҳалқаро ҳамда маҳаллий тажрибалар билан таққослангани, хулоса ҳамда олинган натижаларнинг ваколатли тузилмалар томонидан тасдиқлаганлиги билан асосланади.

Тадқиқот натижаларининг илмий ва амалий аҳамияти. Тадқиқот натижаларининг илмий аҳамияти сийдик пуфаги лейкоплакиясинг хавфли омиллари, беморлар ёши ва касалликнинг шакллари бўйича учраш даражаси ва давомийлиги билан боғлиқлиги, сийдик пуфаги лейкоплакияси ва унинг метаплазияга учраган шаклларини морфологик ва иммуногистокимёвий ўзига хос хусусиятлари, веррукоз ва эррозив шакллар сийдик пуфагининг барча қисми шикастланиши хақидаги клиник ва морфологик белгилар ҳақидаги маълумотлар кенгайтирилганлиги билан изоҳланган.

Тадқиқот натижаларининг амалий аҳамияти сийдик пуфаги лейкоплакияси ва унинг метаплазияга учраган шаклларнинг морфологик ва иммуногистокимёвий хусусиятлари ҳақидаги маълумотлар бойитилганлиги, сийдик пуфаги лейкоплакияси генези, унда сурункали яллиғланишлар натижасидаги малигнизацияни аҳамияти, малигинизациясини ривожланиш эҳтимоли юқори бўлган инсонларда самарали ташхисот усуллар ишлаб чиқилганлиги билан изоҳланган.

Тадқиқот натижаларининг жорий қилиниши. Фарғона водийси аҳоли ўртасида сийдик пуфаги лейкоплакиясининг тарқалиши, патоморфологияси ва иммуногистокимёсибўйича олинган илмий натижалар асосида:

сийдик пуфаги лейкоплакиясини патоморфологик ва иммуногистокимёвий ўзгаришларни баҳолаш илмий натижалари асосида ишлаб чиқилган«Сийдик пуфаги лейкоплакиясини патоморфологик ва иммуногистокимёвий ўзгаришларига қараб аниқлаш усули» номли услубий

тавсиянома тасдиқланган (Соғлиқни сақлаш вазирлигининг 2022 йил 20 июндаги 8н-з/313-сонмаълумотномаси). Мазкур услубий тавсияномасийдик пуфаги лейкоплакияси ва метаплазияга учраган шаклларини морфологик ва иммуногистокимёвий ўзига хос хусусиятларини баҳолаш тартибини тизимли ташкиллаштириш имконини берган;

Аҳоли орасида сийдик пуфаги лейкоплакиясининг тарқалиши, патоморфологияси ва иммуногистокимёсини такомиллаштириш бўйича олинган илмий натижалар соғлиқни сақлаш амалиётига, жумладан, Андижон, Фарғона ва Наманган вилоятлари патологик анатомия бюролари ҳамда Республика шошилинч тез ёрдам илмий маркази Андижон филиалининг патологик анатомия бўлими амалиётига жорий қилинган (Соғлиқни сақлаш вазирлигининг 2022 йил 12 август 08-23836 маълумотномаси) Олинган илмий натижаларнинг амалиётга жорий қилинишисийдик пуфаги деворининг шиш ва яллиғланиш ҳисобига эрозив шаклида қалинлашиши, кўп қаватли ўзгарувчан эпителийнинг деярлик барча қаватлари деструкцияланиши, базал ҳужайралар жойидан кўчганлиги, парабазал ҳужайралар титилиб, сийраклашиб, деструкцияланганлиги ва юза қават ҳужайралари десквамацияга учраши, сийдик пуфаги лейкоплакиясида иммуногистокимёвий маркерлардан цитокератин ва Bcl-2 оқсили касалликнинг даражаси оғирлашиб борган сари экспрессияланиши кучайиши яъни 43,7%гача (3,5 балл) етиши, p53 ген супрессор тинч ҳолатда фақат ҳужайра цитоплазмасида, лейкоплакия касаллиги оғирлашган сари ядрода ҳам экспрессияланиши 19,4%гача ошганлигини баҳолаш имконини берган.

Тадқиқот натижаларининг апробацияси. Мазкур тадқиқот натижалари 4 илмий–амалий анжуманларда, жумладан 2 та халқаро ва 2 та республика илмий–амалий анжуманларида муҳокамадан ўтказилган.

Тадқиқот натижаларининг эълон қилинганлиги. Диссертация мавзуси бўйича жами 17 та илмий иш чоп этилган бўлиб, шулардан Ўзбекистон Республикаси Олий аттестация комиссиясининг диссертациялар асосий илмий натижаларини чоп этиш тавсия этилган илмий нашрларда 4 та мақола, жумладан, 2 таси республика ва 2 таси хорижий журналларда нашр этилган.

Диссертациянинг тузилиши ва ҳажми. Диссертация таркиби кириш, тўртта боб, хулоса ва фойдаланилган адабиётлар рўйхатидан иборат. Диссертациянинг ҳажми 120 бетни ташкил этган.

ДИССЕРТАЦИЯНИНГ АСОСИЙ МАЗМУНИ

Кириш қисмида диссертация мавзусининг долзарблиги ва зарурияти асосланган, тадқиқотнинг мақсади ва вазифалари, объекти ва предметлари тавсифланган, республика фан ва технологиялари ривожланишининг устувор йўналишларига мослиги кўрсатилган, тадқиқотнинг илмий янгилиги ва амалий натижалари баён қилинган, олинган натижаларнинг ишончлилиги асосланган, уларнинг назарий ва амалий аҳамиятлари очиб берилган, тадқиқот натижаларини амалиётга жорий қилиш рўйхати, ишнинг

апробацияси натижалари, нашр қилинган ишлар ва диссертациянинг тузилиши бўйича маълумотлар келтирилган.

Диссертациянинг **«Ахоли орасида сийдик пуфаги лейкоплакиясининг тарқалиши, патоморфологияси ва иммуногистокимёсининг замонавий талқини»** деб номланган биринчи бобида сийдик пуфагини эмбрионал, ёш болалик ва ўсмирлик давридаги ривожланиши, сийдик пуфагида учрайдиган касалликлар, сийдик пуфаги лейкоплакияси тушунчаси, этиопатогенези ва касаллик оқибатлари бўйича хорижий ва маҳаллий адабиётлар шарҳи келтирилган. Ҳозирга қадар сийдик пуфаги лейкоплакиясининг шаклларида сийдик пуфаги шиллиқ қаватидаги патоморфологик ўзгаришларни ўрганиш охиригача ҳал қилинмаган ҳамда амалиётчи патологоанатомлар ва тадқиқотчиларни эътиборида эканлиги кайд этилган.

Диссертациянинг **«Аҳоли орасида сийдик пуфаги лейкоплакиясининг тарқалиши, патоморфологияси ва иммуногистокимёсини баҳолаш материал ва усуллари»** деб номланган иккинчи бобида сийдик пуфаги лейкоплакиясининг турли босқичлари билан касалланган жами 108 нафар бемор танланган. Беморлар 2019 йилдан 2021 йилгача бўлган даврдаги Андижон, Наманган ва Фаргона вилоят ва шаҳар касалхоналарининг урология бўлимига «сийдик пуфаги лейкоплакияси» ташхиси билан ётқизилган, анамнезида сурункали цистит (50,5%), сийдик пуфаги бўйни цистити (27,5,0%), интерстициал цистит (12,0%), цисталгия (10%) билан касалланган беморлардан цистоскопия текширув усулида олинган биопсия материллари орасидан танлаб олинди.

Эндоскопик текшириш усули, яъни цистоскопия маҳаллий анестезия остида «KARL STORZ» фирмасида ишлаб чиқилган цистоскоп ёрдамида бажарилган. Цистоскопия пайтида беморларда «енгил кўтарилувчи тангачалар» симптоми деб аталадиган ўзига хос белги қайд этилиб, у фақат сийдик пуфаги лейкоплакияси билан касалланган беморларда учрайди. Кейин сийдик пуфагининг ён, олди, орқа девори ва бўйни, сийдик пуфаги учбурчаги кўриб чиқилди ва лейкоплакия пилакчаларининг сони, ўлчами ва жойлашган жойи аниқланган. Эндоскопик текширувлар сийдик пуфаги шиллиқ қаватининг ўзгарган соҳалари биопсияси билан якунланган. Сийдик пуфаги шиллиқ қавати биопсияси учун – сийдик пуфагининг бўйнидан ва кўринадиган шикастланган соҳа майдонидан махсус биопсия (0,1-0,2 см тўқима) қисгичлари ёрдамида олинган.

Клиник ва морфологик тадқиқот усуллари:

Тадқиқотнинг мақсадига мувофиқ ва қўйилган вазифаларни бажариш мақсадида қўйидаги текширув усуллардан фойдаланилди:

-цистоскопия-сийдик пуфаги туби ва деворларни цистоскоп орқали ўрганиш;

- умумморфологик тадқиқот - гематоксилин ва эозин бўёғи билан бўяш;

-иммуногистокимёвий тадқиқот – пролиферативъ ўзгаришлар, гетеротопия ва апоптозни аниқлаш учун;

Биопсия бўлакчалари 10% - нейтралланган формалинда 48соат қотирилди.

Сувсизлантириш концентрацияси ошиб борувчи спиртларда ва хлороформда ўтказилди. Гистологик кесмалар дастлаб топографиясини аниқлаш учун гематоксилин ва эозинда бўялди. Кейин парафин ғишчалардан олинган бир қатор кесмаларда депарафинизация, дегидратация, демаскировка ва антигенларда бўяшни махсус автоматлаштирилган Ventana BenchmarkXT, Roche(Швейцария) тизимида ўтказилди. Цитокератин, bcl2 ва p53 ген супрессорларнинг экспрессияланиш даражалари аниқланди.

Диссертациянинг **«Сийдик пуфаги лейкоплакиясининг клиник - анамнестик ва лаборатория маълумотлари тахлили»** деб номланган учинчи бобида биопсия материалларини ўрганишда беморлар касаллик босқичи ва шаклига кўра 3гурухга бўлинди: 1-гурух 1-босқич-21нафар (19,4%) аёл бемор сийдик пуфаги лейкоплакиясини оддий (ясси) шакли, 2-гурух 2-босқич-48 нафар(44,4%)аёл бемор сийдик пуфаги лейкоплакиясини веррукоз шакли, 3-гурух 3-босқич-39 нафар(36,2%)аёл бемор сийдик пуфаги лейкоплакиясини эррозив яъни ярали шакли аникланди. Касалларнинг ёши 20-дан 82 ёшгача бўлиб, ўртача ёши 41,4±13,3 ёшни ташкил қилган (1-жадвалга қаранг)

1-жадвал

Беморларни ёши ва сийдик пуфагидаги лейкоплакия боскичлари буйича таксимланиши

Беморлар гуруҳи	Ёш, йилларда						Жами	%
	20-29	30-39	40-49	50-59	60-69	70 ≤		
I гуруҳ	9	3	4	3	2	-	21	19,4%
II гуруҳ	11	14	10	10	1	2	48	44,4%
III гуруҳ	3	16	7	8	3	2	39	36,1%
Жами	23	33	21	21	6	4	108	100%

Беморларни вақтида шифокорга мурожаат килмаслиги, касалликни предиктор белгиларига ахамият бермаслиги (касаллик даражасини ортиши), даво-муолажаларини вақтида ва охиригача олмаслиги, фон касалликларини (қандли диабет, гинекологик касалликлар ва х.к.) кучайиб бориши, ва ракобат касалликларни тез-тез учраши (сурункали цистит, сийдик пуфаги бўйни цистити, интерстициал цистит, цисталгия ва бошқа урологик касалликлар) сийдик пуфаги лейкоплакиясини прогрессиясига яъни метаплазиясига ва кейинчали сийдик пуфаги саратон касаллигига олиб келиши қайд этилди.

Касалликларининг давомийлиги 6 ойдан 8 йилни (ўртача 2,7±0,9) ташкил қилди. Беморларнинг клиник-лаборатор маълумотлари таҳлили патогистологик йўлланма, патогистологик хулосаси ва цистоскопия

текшириш натижаси баённомасимаълумотларидан олинган. (2-жадвалга қаранг).

2-жадвал

Беморлар ёши бўйича касаллик давомийлиги кўрсаткичи, ой/йилда

	Ёш гуруҳлари						
ёш	20-29	30-39	40-49	50-59	60-69	70 ≤	жами
аёллар	23	33	21	21	6	4	108
Касаллик давомийлиги, ой/йил	6ой -3 йил	1-5	1-5	1-6	1-7	1-8	6 ойдан-8 йилгача

Эндоскопик текширув таҳлилида сийдик пуфаги лейкоплакияси кўпроқ фертил ёшидаги аёлларда кузатилиб,касалликни прогрессияси ўрта ёшдаги беморларда метаплазияни пайдо бўлиши билан намоён бўлган.

Шуни таъкидлаш керакки, лейкоплакия пилакчалари I гурух беморларида сийдик пуфаги буйини кисмида 1та пилакча кўринишида, купрок 1-1,5 см диаметрига эга бўлган бўлса, II ва III-гуруҳдаги аёлларда касаллик прогрессияси аниқланган бўлиб, пилакчалар сони 2 ва ундан кўп бўлиб, диаметри 2-2,5 см катта ўлчамга тенг бўлган. Натижалар ушбу патологиянинг ривожланганлиги авж олганлигига мос келади. Демак, II ва III гуруҳ аёллари сийдик пуфаги шиллиқ қаватининг шикастланиши I гуруҳ беморларига нисбатан кенгроқ эканлигини кўрсатди. Пилакчалар жойлашиши сийдик пуфаги бўйин қисми ва Льето учбурчагида камроқ, хар иккала соҳадаяъни Льето учбурчаги ва сийдик пуфаги бўйни соҳасида эса кўпрок кузатилган. Бунга биз юқорида айтиб ўтганимиздек сийдик пуфагини бўйин қисмида касалликни кўплаб омилларидан бири сийдик йўллари инфекциясини кўп аниқланиши, Льето учбурчаги- ясси эпителийси гормонал ўзгаришлар билан бирга ҳайз цикли давомида циклик ўзгаришларга учрагани сабабли Льето учбурчагидаги кўп қаватли ясси эпителийда ва қинда сут кислотаси учун субстрат ҳисобланган гликоген синтези содир бўлиши, доимий циклик десквамация ва ясси эпителий юза ҳужайраларининг цитолизи, глюкоза ва сут кислотагача гликогеннинг ферментатив парчаланиши (сут кислотаси концентрацияси сийдикнинг кислоталигини сақлаб туради) сийдик пуфаги ва қин шиллиқ қаватининг ҳимоя механизмларидан бири ҳисобланиб ва ушбу химоя механизмини бузилиши сийдик пуфаги лейкоплакиясини пилакчаси айнан мазкур соҳада жойлашиши бунга асос бўлади.

Диссертациянинг **«Сийдик пуфаги лейкоплакиясининг патоморфологик ва иммуногистокимёвий ўзгаришлари таҳлили ва назорати»** деб номланган тўртинчи бобида сийдик пуфаги лейкоплакиясини клиник морфологик шакллари изоҳланган.

Лейкоплакиянинг дастлабки шакли, яъни **ясси ва оддий лейкоплакияда** қопловчи эпителийнинг ўчоқли гиперплазияси ва акантози, айрим соҳаларида паракератоз пайдо бўлганлиги аниқланган (1-расмга

қаранг). Акантоз ўчоқлари кўп ва зич жойлашганлиги, орасидаги бириктирувчи тўқима тутамлари энсиз ва торлиги, улар таркибида дезорганизацияланган бириктирувчи тўқима, толаларининг деструкцияланганлиги, ҳужайраларининг пролиферацияланиш фаоллиги ошганлиги ва лимфоид ҳужайралар пайдо бўлганлиги намоён бўлган. Шиллиқ парда ости бириктирувчи тўқима қаватида мононуклеар ҳужайралар, яъни лимфоцитлар, плазматик ҳужайралар ва макрофаглардан иборат инфильтрация аниқланган. Жараён узоқ давом этганда шиллиқ парда ости қаватининг айрим жойларида склероз ва фиброз ўчоқлари пайдо бўлган. Лейкоплакиянинг оддий шаклида кўп қаватли ўзгарувчан ясси эпителийнинг тиканаксимон қавати ҳужайралари кескин пролиферацияланиб, кўпайганлиги ҳисобига уларнинг қатори ошганлиги аниқланган.

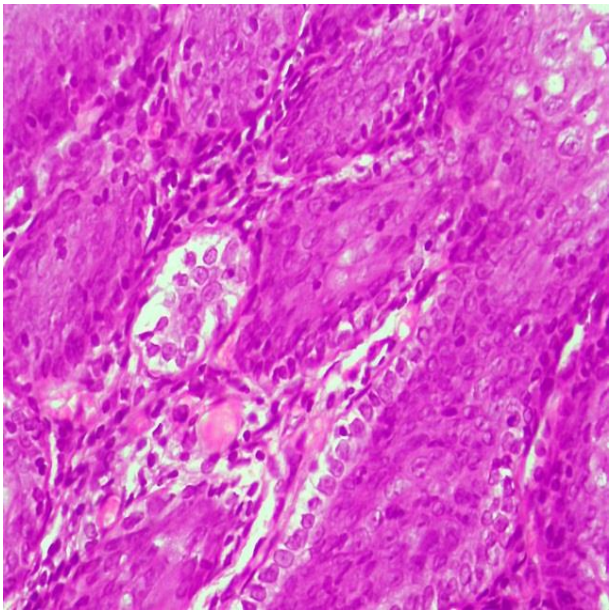

1-расм. Оддий лейкоплакия, гиперплазия, акантоз ва паракератоз ўчоқлари мавжудлиги. Бўёқ: Г-Э. Кат: 10х40.

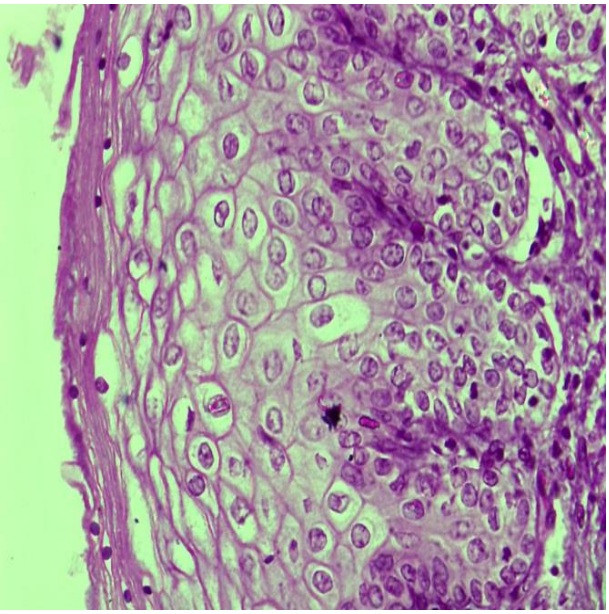

2-расм. Лейкоплакиянинг веррукоз шакли, донадор ва кератинли қаватлари ҳисобига қалинлашганлиги. Бўёқ: Г-Э. Кат: 10х40.

Лейкоплакиянинг веррукоз шакли. Лейкоплакиянинг веррукоз шаклида қопловчи ясси эпителийнинг ҳам парабазал, ҳам донадор қаватлари ҳужайралари шишиб катталашган. Бунда гиперкератоз кучайганлиги сабабли, паракератоз ўчоқлари пайдо бўлган, унгадонадор қават ҳужайралари қатламлари кўпайиши, 4-5 қаторга айланиши, тиканаксимон қават ҳужайраларининг қатори 8-12тага кўпайиши қўшилганлиги топилди. Лейкоплакиянинг веррукоз шаклида қопловчи кўп қаватли ясси эпителий таркиби гистотопографик жиҳатдан ўзгарганлиги кузатилди. Бу қаватда эпителий ҳужайралари нисбатан кўпроқ деструкцияланганлиги цитолемма чегаралари аниқлаштирилганлиги ва кератинизация жараёни кучайганлиги аниқланди(2-расмга қаранг). Тиканаксимон қават ҳужайралари шакли ўзгариб, ҳар хил катталикга кириб, йирик ядроли ҳужайралар пайдо бўлганлиги кузатилди.

Лейкоплакиянинг эрозияланган шакли. Лейкоплакиянинг веррукоз шаклида ҳар хил механик ва термик таъсиротлар натижасида эрозия ўчоқлари пайдо бўлиши оқибатида лейкоплакиянинг эрозияли шакли ривожланади. Лейкоплакиянинг эрозияланиш шаклида қатламлар орасидаги базал мембрана тўлиқ парчаланганлиги ва ноаниқ тузилишга кирганлиги аниқланди. Натижада базал қават эпителий ҳужайралари базал мембранадан ажралиб, муаллақ ҳолда жойлашганлиги, юза қават ҳужайраларидан ҳам узилганлиги кузатилди. Парабазал қават эпителийси ҳам бир-биридан ажралиб, сийраклашганлиги, натижада ҳар хил катталикдаги ҳужайраларга кирганлиги топилди. Юза қаватида эпителий ҳужайраларининг кўчиши ва десквомацияланиши ҳисобига ҳар хил катталикдаги эрозия ўчоқлари пайдо бўлганлиги топилди. Гистологик жиҳатдан тиканаксимон қават ҳужайралар оралиғи бўшлиғи кенгайиб, ҳужайралар кўчиб тушиши ва эрозия ўчоқлари пайдо бўлганлиги аниқланди. Қон томирлари томонидан тўлақонлик, плазморрагия, девори тузилмаларининг дистрофия ва деструкцияга учраганлиги кузатилса, яллиғланиш ҳужайралари пролиферацияланиб фаоллашганлиги, ҳужайралар ядроларининг йириклашганлиги ва гиперхромлашганлиги аниқланди. Натижада бириктирувчи тўқима ҳужайралари кўпайиши ҳисобига склероз ўчоқлари пайдо бўлганлиги ва бириктирувчи тўқимали шиллиқ ости қаватининг тўлиқ ҳолда дисрегенерацияланганлиги аниқланди.

Эрозияланиш шаклида кўп қаватли ўзгарувчан эпителийнинг деярлик барча қаватлари деструкцияланди, базал қавати базал мембранадан кўчиб, ҳужайралари алоҳида-алоҳида жойлашди, парабазал қават титилиб, кучли шиш ҳисобига сийраклашиб, эпителийси деструкцияланди, юза қаватида эпителийси кўчиб тушиб, десквомацияланиб, эрозия ўчоқлари пайдо бўлган.

Касаллик давомийлиги ва инфекциянинг мавжудлиги бўйича лейкоплакиянинг патогистологик кўринишининг ўзига хослиги **б**из текширган барча биоптатларда сийдик пуфаги шиллиқ пардасида лейкоплакияга хос морфологик ўзгаришлар аниқланди, яъни ясси ҳужайрали метаплазия, паракератоз ва акантоз. Бу ўзгаришларнинг ривожланиш даражаси ва тарқоқлиги касалликнинг давомийлигига боғлиқ бўлди.Акантоз жараёни касалликнинг ўртача кечишида кўп қаватли ўзгарувчин эпителийнинг мальпигий қаватларида пролиферацияланган ҳужайралар тўпламлари ёки тутамлари пайдо бўлиши билан, уларнинг хусусий пластинка таркибига ҳар хил чуқурликда ботиб кирганлиги аниқланди. Эпителий ҳужайралар тўпламларининг қалинлашиши ва узунлашиши бир ҳолатда ҳужайраларнинг кўпайиши, бошқа ҳолатда гипертрофияланиши, яна бир ҳолатда базал қават ҳужайралар пролиферацияланиши билан намоён бўлди.

Паракератоз ўчоқларининг ўзига хослиги ясси эпителий юзасида бир-нечта қават ҳужайраларнинг шохланиши билан намоён бўлди. Оддий лейкоплакияда мугузланган ҳужайралар қавати мальпигий қавати юзасида зич ҳолдаги пластинка кўринишида жойлашганлиги кузатилди. Лейкоплакиянинг веррукоз турида эса паракератозга учраган ҳужайралар ҳар

хил қалинликдаги бўртиб чиққан тўпламлар кўринишида намоён бўлди. Кўп қаватли эпителийнинг ўткир учли ҳужайралар қаватида ҳар хил дистрофик ўзгаришлар пайдо бўлди. Кўпинча ҳужайралар цитоплазмасида катта вакуолалар пайдо бўлганлиги ва ядросининг четга сурилганлиги кузатилди. Шиш жараёни хусусий пластинка қаватига ҳам тарқалганлиги, ундаги тўқима тузилмаларининг деструкцияланганлиги кузатилди.

Эпителий ҳужайралар ядроси ҳажм жиҳатдан кичиклашганлиги ва гематоксилин билан кучли бўялганлиги билан намоён бўлди. Кучли ҳужайра ичи шиш ҳисобига баллон дистрофия ривожланганлиги, эпителийнинг ташқи цитолеммаси ёрилганлиги, йирик пуфакчалар пайдо бўлганлиги, уларнинг ичида акантотик ҳужайралар жойлашганлиги аниқланади. Шиш жараёни хусусий пластинка қаватига ҳам тарқалганлиги, ундаги тўқима тузилмаларининг деструкцияланганлиги кузатилди.

Акантолитик ва спонгиотик ҳужайралар тўпламларида пуфакчалар пайдо бўлиши ясси эпителий юзасида эрозия ўчоқлари пайдо бўлишига олиб келганлиги топилди. Бириктирувчи тўқимали хусусий пластинка ва шиллиқ ости қаватида ҳар хил даражадаги яллиғланиш инфильтрати, шиш жараёни, агар жараён узоқ вақт давом этган бўлса склероз ўчоқлари пайдо бўлганлиги аниқланади. Яллиғланиш инфильтрати таркибида лимфоид ҳужайраларнинг устун туриши улар орасида плазмоцитлар, нейтрофил лейкоцитлар ва макрофаглар мавжудлиги аниқланади.

Айрим ҳолларда уротелийнинг пролиферацияланиши кисталар пайдо бўлиши билан ва хусусий пластинкада ҳар хил кўринишдаги ёриқ ва бўшлиқлар пайдо қилганлиги билан намоён бўлган. Киста бўшиқлари ички юзасини қоплаган эпителий айрим ҳолларда цилиндрик эпителийга айланганлиги кузатилди (3-расмга қаранг). Сийдик пуфаги шиллиқ пардасининг юзасида, хусусий пластинкасида ва шиллиқ ости қаватда ҳам без ячейкалари ва кистоз бўшлиқлар пайдо бўлиши кистоз цистит ривожланганлигидан далолат беради.

Биопсия материалини текширишда лейкоплакиянинг морфологик ўзига хослигини жинсий йўл билан ўтиб борувчи инфекцияга боғлиқлиги ўрганилди. Бунда, барча инфекцияга хос ўзгаришлар ва алоҳида инфекциянинг турига боғлиқ ўзгаришлар мавжудлиги аниқланди. Умумий ўзгаришларга қуйидаги умумий патоморфологик ўзгаришлар, яъни уротелийнинг гиперплазия, метаплазияси, паракератози, хусусий пластинкасининг яллиғланишли инфильтрати аниқланди. Бу умумий патологик ўзгаришлар лейкоплакиянинг оддий ва веррукоз турларининг морфогенезини тушиниб олишга ёрдам беради.

Ясси ва ўзгарувчан эпителийнинг дистрофик ўзгаришлари, метаплазия ва дисплазияси инфекция таъсирида ривожланган яллиғланиш жараёнининг кучли ёки паст даражада эканлигига боғлиқ бўлди. Микоплазмали инфекцияда уротелийнинг дистрофик ва лизисланишли ўзгаришлари нисбатан кучли ривожланганлиги бунда, уротелийнинг вакуолланиши, деструкцияланиб акантолизга учраши кузатилди.

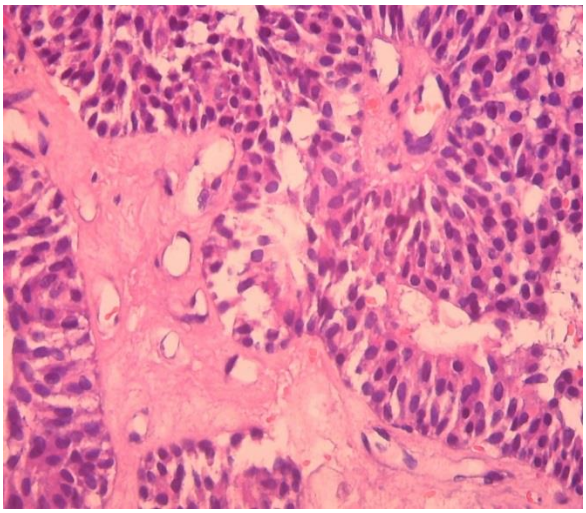

3-расм. Узоқ вақт давом этган лейкоплакия, базал қават ҳужайраларнинг кучли пролиферацияланиши ва дисплазия белгилари пайдо бўлиши. Бўёқ: Г-Э. Кат: 10х40

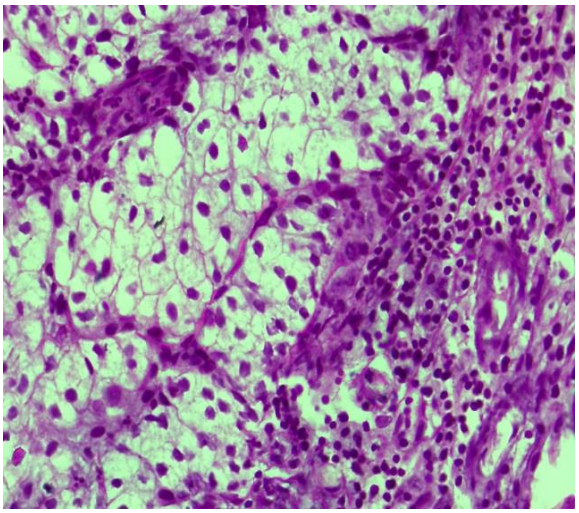

4-расм. Лейкоплакия микоплазмали инфекция билан қўшилиб келиши, кучли лимфоид инфильтрация. Бўёқ: Г-Э. Кат: 10х40.

Хусусий пластинкада кучли шиш, томирлар тўлақонлиги, қон қуйилишлар ,барча ҳолатларда яллиғланиш инфильтрацияси асосан лимфоид ҳужайралардан ташкил топганлиги аниқланади (4-расмга қаранг).

Микоплазма хламидий ва трихомонада билан қўшилиб келган бўлса, 34,6% ҳолатда морфологик жиҳатдан яллиғланиш жараёнининг кучли ривожланганлиги кузатилди. Яллиғланиш инфильтратида лимфоцитлар, плазматик ҳужайралар устун турганлиги топилди. Эпителийлар орасида лейкоцитларнинг миграцияланганлиги ва лимфо-эпителий симбиози пайдо бўлганлиги аниқланади. Хламидийнинг ясси эпителийга тропизмлик хусусияти ўзига хос ўзгариш билан, яъни метаплазияланган эпителийда ҳужайраларнинг кўпроқ шикастланиши ва эрозия ўчоқлари пайдо бўлиши кузатилади.

Сийдик пуфаги лейкоплакиясининг кератинизациялашган подтипи патоморфологияси

Барча биоптатларда акантоз сийдик пуфаги шиллиқ қаватининг хусусий пластинкасига турли чуқурликларда кириб борадиган тортмалар кўринишидаги, малпигий қатламининг қалинлашиши ва ўсиши билан намоён бўлди. Эпителий ўчоқларининг қалинлашиши ва чўзилиши баъзи ҳолларда тиканаксимон қават ҳужайралари қаторларининг кўпайиши ва гипертрофияси билан, бошқа ҳолларда эса базал қават ҳужайраларининг яққол пролиферацияси билан боғлиқ. (5-расмга қаранг).Оддий ясси лейкоплакияда акантолитик соҳалар бир хилда тенг бир йўналишда жойлашади. Веррукоз лейкоплакияда малпигий қавати сезиларли қалинликка етади. Эпителиал ҳужайрали тортмалари ҳар хил катталикда бўлиб, турли йўналишларда шохланган.

Ясси эпителий юзасида овал ёки яссиланган чўзилган ядролари бўлган бир неча қатор шохланувчи ҳужайраларда некробиоз кўринишида паракератоз соҳалари пайдо бўлди. Оддий лейкоплакияда шохланувчи

ҳужайра соҳалари малпиги қатламига параллел равишда зич пластинка шаклида жойлашган (6-расмга қаранг).

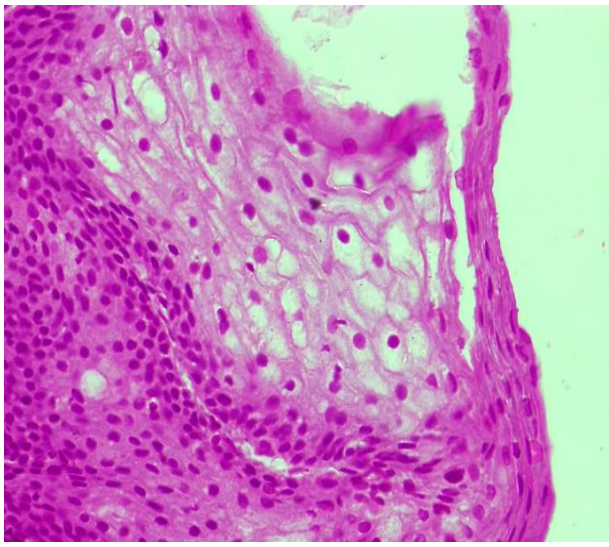

5- расм. Тиканаксимон қават ҳужайраларининг гипертрофияси, базал қаватнинг пролиферацияси. Бўёқ: Г-Э. Кат: 10х40.

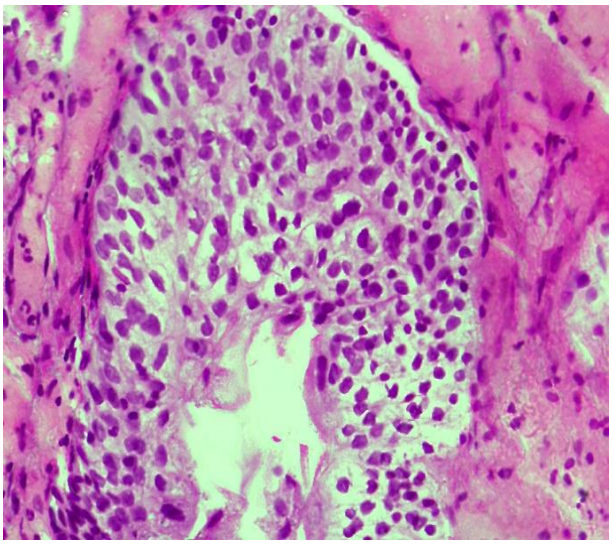

6-расм. Малпигий қаватининг қалин қатламли шохланиши. Бўёқ: Г-Э. Кат: 10х40.

Лейкоплакиянинг веррукоз шаклида паракератотик қатлам ҳужайралари кўтарилган кўринишдаги қалинлашувларнинг турли шаклларини ҳосил қилади.

Кўп қаватли эпителий ҳужайраларида, айниқса тиканаксимон қаватда доимо турли хил дистрофик ўзгаришлар топилган. Кўпинча ҳужайраларнинг перинуклеар соҳасида катта вакуолаларнинг пайдо бўлиши кузатилди, бунинг натижасида ядро ҳужайра цитоплазмасининг четига силжиди. Эпителиоцитларнинг ядролари бужмайган ҳолатга ўтиб, кучли бўялган. Баллонли дистрофия кўринишида цитоплазма вакуолизацияси ривожланишида эпителияцитлар цитолеммасининг юпқалашиши ёки ёрилиши, акантолиз ўчоқлари пайдо бўлади, бунинг натижасида эпителийда ўлган акантотик ҳужайралар билан тўлган ёриқлар ва пуфакчалар пайдо бўлади. Шиллиқ қават хусусий пластинкасининг шиши туфайли ясси эпителийда пуфакчалар пайдо бўлиши кузатилди. Акантолитик пуфакчалар тиканаксимон қаватнинг ичида жойлашган. Баъзи ҳолларда кўп қаватли ясси эпителийнинг эрозив шикастланиши кузатилди. Хусусий пластинка тубида ва шиллиқ ости қатламида турли даражада ривожланган яллиғланиш инфилтрацияси ва шиш, касаллик узоқ давом этганда эса склероз ўчоқлари аниқланди. Яллиғланиш инфилтрати таркибида лимфоид ҳужайралар кўпайган, плазма ҳужайралари, нейтрофил лейкоцитлар ва макрофаглар мавжуд.

Сийдик пуфаги лейкоплакиясида цитокератинни ҳақида маълумотлар. Лейкоплакияга учраган сийдик пуфаги шиллиқ пардасидаги цитокератин маркерини солиштирма ҳолда ўрганиш учун профилактика кўригидан ўтган ҳеч қандай касаллиги бўлмаган аёллар сийдик пуфаги шиллиқ қаватидан олинган биопсия бўлакларини назорат гуруҳи сифатида

фойдаландик. Назорат гуруҳида фақат базал мембранада жойлашган нисбатан ёш ва камбиал даражадаги ҳужайралар цитоплазмасида кам даражада оч ёки тўқ жигар рангга бўялган цитокератин микрофиламентлари мавжудлиги аниқланди, бу ҳолат базал қават эпителий ҳужайраларининг айримлари пролиферативф фаолроқ, бошқалари пастроқ фаолликдалигини кўрсатади.

Лейкоплакия ривожланишининг дастлабки I – даври, ўзгарувчан эпителийда метапластик жараённинг пайдо бўлиш даврида, эпителийнинг акантоз ривожланган базал қавати ҳужайраларида цитокератиннинг экспрессияланиши юқори даражага кўтарилиши кузатилди (Лейкоплакиянинг II – даврида эпителийнинг барча қават ҳужайралари метаплазияланиб, вертикал ҳолда жойлашганлиги, уларнинг базал ва оралиқ қаватлар ҳужайраларида цитокератин нисбатан кўпроқ даражада экспрессияланиши аниқланди (7-расмга қаранг). Лейкоплакиянинг III – даврида эпителийнинг барча қаватлари ҳужайраларида пролиферативф фаоллик ва метаплазия ривожланганлиги, хусусий пластинкасида яллиғланиш мавжудлиги, барча эпителий ҳужайраларида цитокератин юқори даражада экспрессияланганлиги кузатилди (8-расмга қаранг).

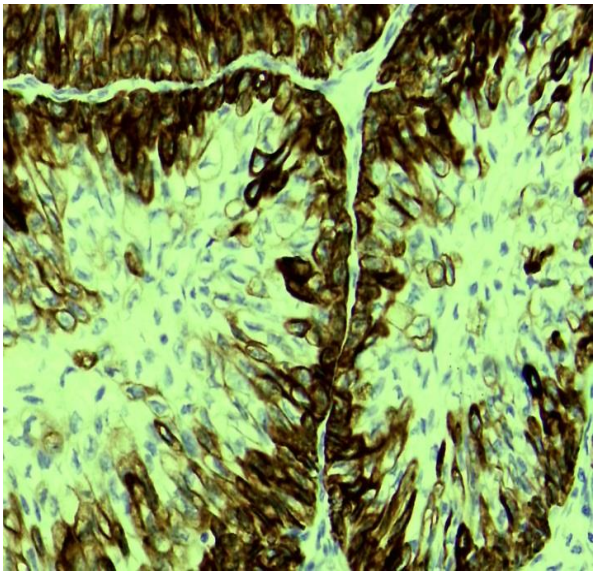

7-расм. Сийдик пуфаги, лекоплакиянинг II – даражаси, ,базал ва оралиқ қават ҳужайраларида цитокератиннинг экспрессияланиши. Бўёқ: имуногистокимё. Кат: 10х40.

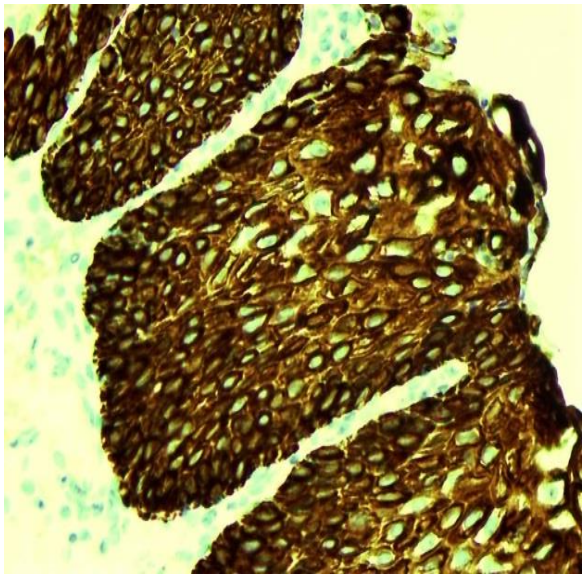

8-расм. Сийдик пуфаги лейкоплакияси III – даражаси, акантозланиб, кўпайган, бўлак-бўлак жойлашган эпителий тўпламларининг барчасида цитокератин бир хил даражада экспрессияланганлиги. Бўёқ: иммуногистокимё. Кат: 10х40.

Сийдик пуфаги лейкоплакиясида P53 ген супрессор хақида маълумотлар.

P53 оқсил транскрипция омили ҳисобланиб, ҳужайра циклини бошқаради. P53 хавфли ўсма пайдо бўлишида ген супрессор ҳисобланади. Маълумки, P53 бир қанча саратон олди касалликларда фаоллашади, жумладан, сийдик пуфаги сурункали яллиғланишли, дисрегенератор ва ўсма касалликларида фаоллашиб, юзага чиқади. Айниқса, дисрегенератор жараён

бўлган ҳужайраларнинг гиперплазияланиб, кўпайиш хусусияти ошганда айниқса пролиферацияланиб кўпаювчи ҳужайраларда р53 оқсили концентрацияси ошади. Р53 концентрацияси ошишининг аҳамияти, у ДНК билан тез репликацияланади ва ген аппаратини шикастлайди ва бу ҳолат ҳужайранинг ДНКси шикастланишига тайёргарлиги ҳисобланади.

Такомил топиши бузилмаган, яхши дифференциалланган ҳужайраларда латент кўринишидаги р53 оқсили ҳужайра цитоплазмасида жойлашади. Ҳужайранинг пролиферативф фаоллиги ошганда бу р53 оқсили ядрога ўтиб жойлашади ва ҳужайраларга стресс таъсиротлар йўқ ҳолатида бу оқсил 5-20 дақиқада парчаланди.

Иммуногистокимёвий маркерлардан ген супрессор р53 аниқлаш шуни кўрсатдики, назорат гуруҳида сийдик пуфак шиллиқ пардаси қопловчи эпителийси ҳеч қандай шикастланишсиз тинч ҳолатда бўлганлигидан эпителий ҳужайралари таркибидаги р53 оқсил фақат цитоплазмада экспрессияланганлиги кузатилади (9-расмга қаранг).

Лейкоплакиянинг I – даражасида кўп қаватли ўзгарувчан эпителийнинг базал қавати ҳужайраларининг кўпроқ ядро тузилмаларида экспрессияланганлиги аниқланади. Цитоплазмада кам, ядрода кўпроқ экспрессияланиш бу ген супрессорнинг ташқи таъсиротлар натижасида ядро ДНК билан репликацияланиб, фаоллашганлигидан далолат беради. Миқдорий жиҳатдан базал қаватнинг барча ҳужайраларидан 13,7%да ҳужайра ядроларида экспрессияланиш пайдо бўлди. (10-расмга қаранг).

Сийдик пуфаги шиллиқ пардаси қопловчи эпителийси лейкоплакиясининг II – даражаси, яъни эпителий ҳужайралари кўриниши ва шаклининг ўзгариши даврида ўзгарувчан эпителий кўп қаватли ясси эпителийга метаплазияланганлиги ва асосан оралиқ қаторларда жойлашган ҳужайралар цитоплазмаси вакуоллашганлиги аниқланади. Базал қават ҳужайралари нисбатан йирик, асосан ядролари йириклашган ва тўқ бўялган ва уларда ген супрессор р53 ижобий экспрессияланганлиги кузатилади (11-расмга қаранг). Касалликнинг ушбу II – даврида иммуногистокимёвий текширув шуни кўрсатдики, I – давридан фарқли ўлароқ, бу даврда базал қаватда жойлашган 2-3 қатор ва оралиқ қаватлар ҳужайраларининг айримлари цитоплазмасида тўқ жигар рангли кўринишда р53 оқсили экспрессияланганлиги аниқланади. Бу ҳолат шундан далолат берадики, лейкоплакиянинг II – даврида базал ва оралиқ қаватлар эпителийсининг пролиферативф фаоллиги ошганлиги, р53 оқсил хавфли ўсма жараёнига қарши ген супрессор фаоллашганлиги, ўртача 16,2% ҳужайралар ядросида ҳар хил даражада экспрессияланганлиги аниқланди.

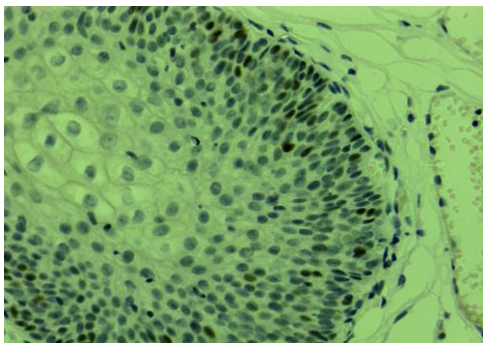

9-расм. Сийдик пуфаги, меъёр, p53-оқсил базал қават эпителий ҳужайраларининг айримларининг ҳам цитоплазма, ҳам ядросида экспрессияланган. Бўёқ: иммуногистокимё. Кат: 10х40.

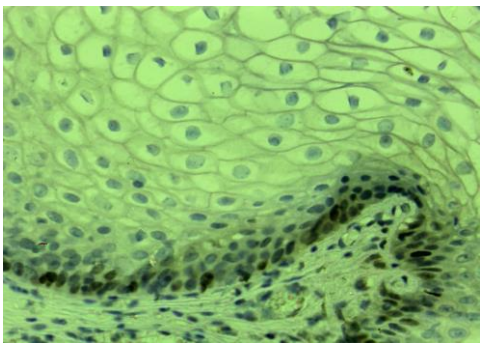

10-расм.Сийдик пуфаги, лейкоплакия I-давр, p53-оқсил базал қават эпителий ҳужайралари ядроларида экспрессиясини ортиб бориши. Бўёқ: иммуногистокимё. Кат: 10х40

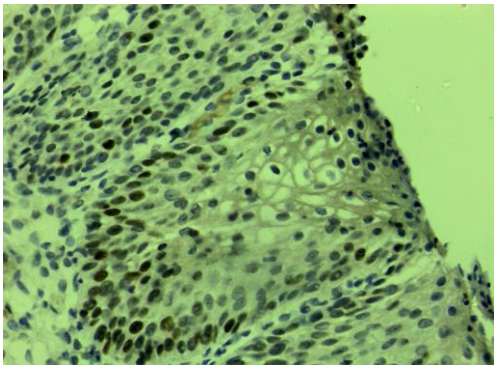

11-расмЛейкоплакия, II- давр, p53-оқсил базал қават эпителий ҳужайралари ядроларида кучли экспрессияланган. Бўёқ: иммуногистокимё. Кат: 10х40.

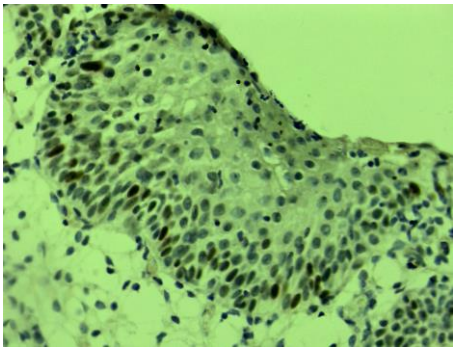

12-расм Сийдик пуфаги, лейкоплакия, III- давр, p53-оқсил базал қават эпителийси бир-нечта қаватида кучли экспрессияланган. Бўёқ: иммуногистокимё.

Лейкоплакиянинг III – даражасида сийдик пуфаги шиллиқ парда қопловчи кўп қаватли ўзгарувчан эпителийсидаги патоморфологик ўзгаришларнинг олдинги даврларидан фарқи, бунда эпителийнинг базал қавати кучли акантозга учраганлиги, оралиқ қават ҳужайралари цитоплазмаси гидропик дистрофия оқибатида вакуоллашганлиги кузатилади. Бу даврнинг яна бир ўзига хос белгиси, эпителий ости бириктирувчи тўқимали хусусий пластинкаси таркибида сурункали яллиғланиш инфильтрати, қон томирлари девори ҳужайраларининг ҳам пролиферацияланганлиги, уларда ҳам p53 ген супрессор оқсили мусбат даражада экспрессияланганлиги аниқланади (12-расм). Иммуногистокимёвий белгиларида, яъни p53 оқсили экспрессияланиш даражасини ўрганиш кўрсатишича, олдинги даврлардан фарқли ўлароқ бу даврида p53 оқсили эпителий ҳужайралар ядросида кўпроқ, яъни 19,4% миқдорида экспрессияланганлиги, цитоплазмасида кам даражада аниқланиши кузатилган(3-жадвалга қаранг).

3-жадвал

p53 оқсили экспрессияланиш даражаси кўрсатгичи (%)

p53 оқсилини экспрессияланиш даражаси	СПЛ I – даври (ясси шакли) (n=21)		СПЛ II – даври веррукоз шакли (n=48)		СПЛ III – даври эррозив шакли (n=39)		Назорат гурухи (n=15)	
	абс	%	абс	%	абс	%	абс	%
	6	13,7%	10	16,2%	8	19,4%	5	0
Паст	2	4,56	-		1	2,4%	0	0
Ўрта	4	9,1%	2	3,3%	4	9,6%	0	0
Юқори	-	0	8	12,9%	3	7,2%	0	0

Сийдик пуфаги лейкоплакиясида Bcl-2-нинг экспрессияланиш даражаси

Эпителий ҳужайранинг антиапоптоз оқсилини аниқлаш бўйича ўтказилган иммуногистокимёвий текширув натижалари кўрсатишича назорат гуруҳида фақат базал мембранада жойлашган нисбатан ёш ва камбиал даражадаги айрим ҳужайралар цитоплазмасида жуда паст даражада бу оқсилнинг экспрессияланганлиги, бошқа оралиқ ва юза қаватлари ҳужайраларида экспрессияланиш йўқлиги кузатилди. (13-расмга қаранг).

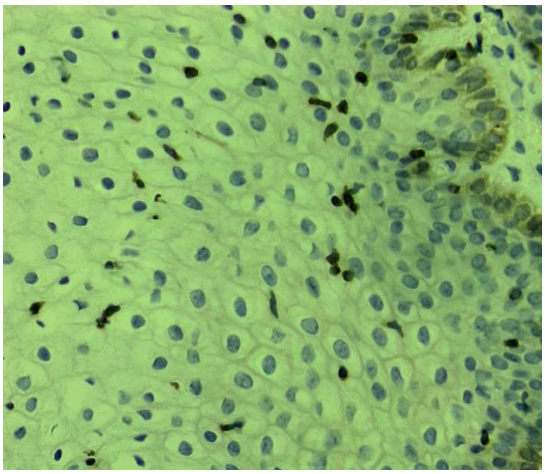

13-расм. Сийдик пуфаги, лейкоплакия I-даража, Bcl-2 оқсили базал қават ва оралиқ қават айрим ҳужайраларида паст даражада эскпрессияланган. Бўёқ: иммуногистокимё. Кат: 10х40.

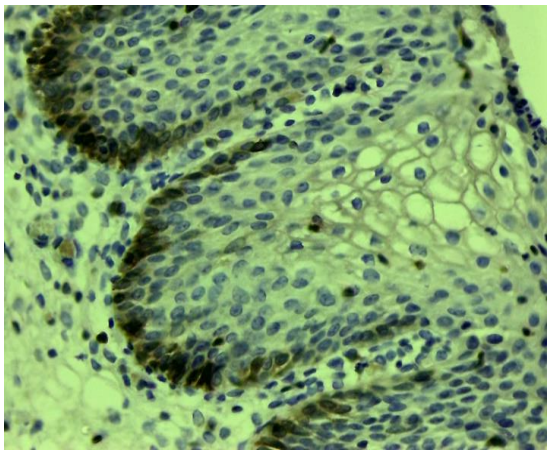

14-расм. Сийдик пуфаги, лейкоплакия II-даража, Bcl-2 базал қавати 2-3 қаторида экспрессияланган. Бўёқ: иммуногистокимё. Кат: 10х40.

Тадқиқотнинг навбатдаги вазифасига биноан, лейкоплакиянинг ҳар хил даврларида эпителий ҳужайралари пролиферативф фаоллиги ошган сари антиапоптоз оқсили Bcl-2-нинг экспрессияланиш даражаси ўрганилганда қуйидаги маълумотлар аниқланди. Маълумки, лейкоплакия ривожланишининг дастлабки даври ўзгарувчан эпителийда метапластик

жараёнларнинг пайдо бўлиши билан белгиланади. Бунда кўп қаватли эпителий қатламлари сони ошади, юза қаватлар эпителийси яссиланиб, ҳужайралар цитоплазмасида гликоген ва прокератин миқдорининг кўпайиши ҳисобига пуфакчасимон кўринишга киради. Экспрессияланиш даражасини бахолашда бўялган хужайраларни фойизи миқдорида (х400) кўриш майдонидан келиб чикган холда ўтказилган. Хамда иммуногистокимёвий реакцияни тарқалиши ва интенсивлиги инобатга олинди, яъни (экспресия мавжуд эмаслиги ёки 10% хужайралардан оз миқдорда бўялса -0 балл, 10дан -25%гача-1балл, 26дан-50%гача-2балл, 51дан -75%гача-3 балл ва 75%дан ортиғи -4 баллни ташкил қилади. Иммуногистокимёвий текшириш натижасида шу ҳолат аниқланадики, сийдик пуфаги шиллиқ пардаси кўп қаватли ўзгарувчан эпителийсининг пролиферативф фаоллиги ошганлиги сабабли базал қисмида кучли акантоз ривожланиб, базал қават эпителийси остидаги бириктирувчи тўқимали қаватга тўплам-тўплам бўлиб ўсиб кирганлиги кузатилади.Бу морфологик ва иммуногистокимёвий ҳолат эпителий ҳужайраларининг пролиферацияланиб, антиапоптоз оқсили пайдо бўлганлигини кўрсатади. Миқдорий жиҳатдан Bcl-2 маркери экспрессияланиши 2 баллга, яъни фоизларда 19,3% ҳужайраларда бўялиш пайдо бўлганлиги аниқланди. Сийдик пуфаги шиллиқ пардаси қопловчи эпителийси лейкоплакиясининг II – даври, яъни эпителий ҳужайралари кўриниши ва шаклининг ўзгариши даврида ўзгарувчан эпителий кўп қаватли ясси эпителийга айланганлиги ва деярлик барча ҳужайраларининг вертикал ҳолда жойлашганлиги аниқланади. Базал қават ҳужайралари нисбатан майда ва тўқ бўялган эпителийдан иборатлиги, юза қатламлар ҳужайралари нисбатан йирикроқ ва цитоплазмасида кератогиалиннинг кўпайиши ҳисобига шишиб, йириклашганлиги кузатилди. Касалликнинг ушбу II – даврида иммуногистокимёвий текширув шуни кўрсатдики, I – давридан фарқли ўлароқ, бу даврда базал қаватда жойлашган 2-3 қатор ва оралиқ қаватлар ҳужайраларининг айримлари цитоплазмасида тўқ жигар рангли кўринишда Bcl-2 оқсили экспрессиялганганлиги аниқланди (14-расмга қаранг).

Бу ҳолат шундан далолат берадики, лейкоплакиянинг II – даврида базал ва оралиқ қаватлар эпителийсининг пролиферативф фаоллиги ошганлиги, Bcl-2 оқсил митохондрийнинг мембранасига ёпишган ҳолда пора тешикларни ёпганлиги, проапоптоз сигналларни узуб, апоптоз ривожланишини тўхтатганлигидан далолат беради. Миқдорий жиҳатдан 3 балл даражада, яъни 37,3% ҳужайраларда аниқланди. Бу-III даврнинг яна бир ўзига хос белгиси, эпителий ости бириктирувчи тўқимали хусусий пластинкаси таркибида сурункали яллиғланиш инфильтрати, қон томирлари девори ҳужайраларининг ҳам пролиферацияланганлиги, уларда ҳам Bcl-2 оқсили мусбат даражада экспрессиялганганлиги аниқланади. Иммуногистокимёвий текширишда Bcl-2 оқсили эпителий ҳужайралар ядросига ёпишган ҳолда, цитоплазмаси ичида ва ташқи цитолеммасида жигарранг кўринишда экспрессиялганганлиги кузатилади,бу ҳолат 3,5 балл билан баҳоланди (43,7%).

4-жадвал

Bcl-2 экспрессияланиш даражаси кўрсаткичи (%)

Bcl-2окслини экспрессияланиш даражаси	СПЛ I – даври (ясси шакли) (n=21)		СПЛ II – даври веррукоз шакли (n=48)		СПЛ III – даври эррозив шакли (n=39)		Назорат гурухи (n=15)	
	абс	%	абс	%	абс	%	абс	%
	7	19,3%	22	37,3%	16	43,7%	5	0
Паст	-	0	-	0	-	0	0	0
Ўрта	3	8,8%	4	10,6%	5	13,8%	0	0
Юқори	4	10,5%	18	26,6%	11	29,9%	0	0

Шу ҳолат эътиборлики, бу даврда оралиқ қаватлар таркибидаги айрим ҳужайралардан фақат ядро мембранасида, бошқа ҳужайраларда фақат ташқи цитолеммасида экспрессияланганлиги тасдиқланади(4-жадвалга қаранг).

ХУЛОСАЛАР

«Фарғона водийси ахолисиўртасида сийдик пуфаги лейкоплакиясининг тарқалиши, патоморфологияси ва иммуонгистокимёсининг замонавий талқини»мавзусидаги фалсафа доктори(PhD) диссертацияси бўйича олиб борилган тадқиқотлар натижасида қуйидаги хулосалар тақдим этилди:

1.Сийдик пуфаги лейкоплакияси хавфли омиллари бири сифатида сийдик йўллари инфекцияси оқибатида ривожланувчи сурункали цистит касаллиги эканлиги аниқланди. Патоморфологик текширувлари натижасида лейкоплакиянинг оддий шакли- 19,4%, веррукоз шакли– 44,4%, эрозив шакли – 36,2% учраб, касалларнинг ёши ўтган сари касалликнинг давомийлиги узайиб борди.

2.Лейкоплакиянинг оддий шаклида морфологик жиҳатдан қопловчи эпителий ҳужайралар қатламлари 2 баробарга ошганлиги, юза қават ҳужайралари чўзинчоқ шаклга кирганлиги, ядросида пуфакчалар ва бир-нечта ядрочалар пайдо бўлганлиги аниқланди.

3.Веррукоз шаклида цистоскопияда шиллиқ парда юзасида оқиш ёки сарғич караш пайдо бўлиши, морфологик жиҳатдан кўп қаватли ясси эпителийли метаплазияси, базал ва парабазал ҳужайралар гиперплазия ва гиперхромазияси, юза қават ҳужайраларида кератогиалин пайдо бўлиши кузатилди.

4.Эрозив шаклида морфологик сийдик пуфаги деворининг шиш ва яллиғланиш ҳисобига қалинлашиши, кўп қаватли ўзгарувчан эпителийнинг деярлик барча қаватлари деструкцияланиши, базал ҳужайралар жойидан кўчганлиги, парабазал ҳужайралар титилиб, сийраклашиб, деструкцияланганлиги ва юза қават ҳужайралари десквамацияга учраганлиги кузатилди.

5.Сийдик пуфаги лейкоплакиясида иммуногистокимёвий маркерлардан цитокератин ва Bcl-2 оқсили касалликнинг даражаси оғирлашиб борган сари экспрессияланиши кучайиши яъни 43,7%гача (3,5балл) етиши, p53 ген супрессор тинч ҳолатда фақат ҳужайра цитоплазмасида, лейкоплакия касаллиги оғирлашган сари ядрода ҳам экспрессияланиши 19,4%гача ошиб бориши аниқланди.

**НАУЧНЫЙ СОВЕТ 04/30.12.2019.Tib.30.03
ПО ПРИСУЖДЕНИЮ УЧЕНЫХ СТЕПЕНЕЙ
ПРИ ТАШКЕНТСКОЙ МЕДИЦИНСКОЙ АКАДЕМИИ**

АНДИЖАНСКИЙ ГОСУДАРСТВЕННЫЙ МЕДИЦИНСКИЙ ИНСТИТУТ

САХАТАЛИЕВА РАЙХАНА РАФАЭЛЕВНА

РАСПРОСТРАНЕНИЕ, ПАТОМОРФОЛОГИЯ И ИММУНОГИСТОХИМИЯ ЛЕЙКОПЛАКИИ МОЧЕВОГО ПУЗЫРЯ СРЕДИ НАСЕЛЕНИЯ ФЕРГАНСКОЙ ДОЛИНЫ

14.00.15 – Патологическая анатомия

**АВТОРЕФЕРАТ ДИССЕРТАЦИИ
ДОКТОРА ФИЛОСОФИИ (PhD) ПО МЕДИЦИНСКИМ НАУКАМ**

ТАШКЕНТ – 2022

Тема диссертации доктора философии (PhD) зарегистрирована в Высшей аттестационной комиссии при Кабинете Министров Республики Узбекистан за № B2021.3.PhD/Tib2123.

Диссертация выполнена в Андижанском государственном медицинском институте

Автореферат диссертации на трёх языках (узбекский, русский, английский (резюме) размещен на веб-странице по адресу www.tma.uz и на Информационно-образовательном портале “ZiyoNet” по адресу www.ziyonet.uz.

Научный руководитель:	**Исраилов Ражаббай** доктор медицинских наук, профессор
Официальные оппоненты:	**Нишанов Данияр Анарбаевич** доктор медицинских наук, доцент
	Юлдашев Бахром Собиржанович кандидат медицинских наук, доцент
Ведущая организация:	**Международный казахско-турецкий университет имени Ходжи Ахмеда Ясави**

Защита диссертации состоится «____» _____ 2022 г. в ____ часов на заседании Научного совета DSc.04/30.12.2019.Tib.30.03 при Ташкентской медицинской академии. (Адрес: 100109, Ташкент, ул.Фароби, дом 2. Зал заседания 1-го учебного корпуса Ташкентской медицинской академии. Тел./факс: (+99871) 150-78-25, e-mail: tta2005@mail.ru.

С диссертацией можно ознакомиться в Информационно-ресурсном центре Ташкентской медицинской академии (зарегистрирована за №_____). (Адрес: 100109, г.Ташкент, ул.Фароби, дом 2. Ташкентская медицинская академия, 2 учебный корпус, «Б» крыло, 1 этаж, 7 кабинет. Тел./факс: (+99871) 150-78-14).

Автореферат диссертации разослан «_____» _____ 2022 года.

(реестр протокола рассылки № _____ от «_____» _____ 2022 года).

Г.И.Шайхова
председатель научного совета по присуждению учёных степеней, доктор медицинских наук, профессор

Д.Ш.Алимухамедов
ученый секретарь научного совета по присуждению учёных степеней, доктор медицинских наук, доцент

Р.Дж. Усманов,
председатель научного семинара при научном совете по присуждению учёных степеней, доктор медицинских наук

ВВЕДЕНИЕ (аннотация диссертации (PhD) доктора философии)

Актуальность и восстребованность темы диссертации. Лейкоплакия слизистой мочевого пузыря – считается заболеванием, еще до конца не изученным в мире. Согласно статистике Всемирной Организации Здравоохранения (ВОЗ) «...более 30% заболевания переходит в рак мочевого пузыря... » [4]Однако в большинстве случаев болезнь не проявляется какими-либо клиническими признаками – рак выявляют только при диагностическом обследовании всего организма.Авторы отмечают, «…что лейкоплакия рассматривается как факультативный предраковый процесс, и является тревожным знаком для пациентов и медицинских работников…»[5]. Факторами риска являются раннее начало половой жизни, беспорядочные половые связи, наличие в прошлом инвазивных вмешательств, в том числе катетеризация мочевого пузыря, наличие сопутствующих хронических гинекологических заболеваний или вагинального дисбиоза.Поэтому определение факторов риска лейкоплакии мочевого пузыря, частоты встречаемости по возрастным группам, определение длительности и дальнейшее определение конкретных патоморфологических изменений каждой формы является одной из важнейших проблем современной медицины.

Во всем мире проводится ряд научных исследований по усовершенствованию диагностики, распространения, патоморфологии и иммуногистохимии лейкоплакии мочевого пузыря среди населения. В связи с этим оценка факторов риска, встречаемости, распространения и длительности заболевания, патоморфологических изменений простой формы лейкоплакии, патоморфологических изменений веррукозной формы и развитие её осложнений, оценка патоморфологических изменений эррозивной формы лейкоплакии, а также исследования направленные на оценку степени экспрессии иммуногистохимических маркеров у больных, страдающих лейкоплакией мочевого пузыря имеют особое научное и практическое значение.

В нашей стране принимаются комплексные меры по развитию медицинской отрасли, приведению медицинской системы в соответствие с мировыми стандартами, в том числе по повышению качества диагностики, лечения и профилактики различных соматических заболеваний. В связи с этим, в соответствии со Стратегией развития Нового Узбекистана на 2022-2026 год и семью приоритетами были обозначены задачи поднятия медицинских услуг на новый уровень,«...повышение качество оказания квалифицированных услуг населению в первичной медико-санитарной

---

[1] ГБУЗ г. Москвы - медицинская энциклопедия. Лейкоплакия мочевого пузыря. Симптомы и лечение. https://stromynka7.ru/blog/lejkoplakija-mochevogo-puzyrja-simptomy-i/

[2]Staack A. Clinical value of vesical leukoplakia and evaluation of the neoplastic risk by mutation analyses of the tumor suppressor gene TP53 / A. Staack, H. Schlechte, M. Sachs [et al.]// Int J. Urology. - 2006. - Vol. 13 (8). - P. 1092-1097.

службе...»[6]. Исходя из этих задач проведение исследований являются целенаправленными, в разработке методов ранней диагностики и профилактики лейкоплакии и злокачественных образований мочевого пузыря.

Данное диссертационное исследование в определенной степени служит выполнению задач, предусмотренных в Указах Президента Республики Узбекистан № УП-60 «О Стратегии развития нового Узбекистана на 2022–2026 годы» от 28 января 2022 года, № УП-4985 «О мерах по организации системы экстренной медицинской помощи и дальнейшему укреплению материально-технической базы» от 16 марта 2017 года, № УП-5590 «О комплексных мерах по коренному совершенствованию системы здравоохранения Республики Узбекистан» от 7 декабря 2018 года, в Постановлении Президента Республики Узбекистан № ПП-3071 «О мерах по дальнейшему развитию специализированной медицинской помощи населению Республики Узбекистан на 2017–2021 годы» от 20 июня 2017 года, а также в других нормативно-правовых документах, принятых в данном направлении.

Соответствие исследования приоритетным направлениям развития науки и техники республики.Диссертационнаяработа выполнена в соответствии с приоритетным направлением развития науки и технологий Республики Узбекистан: VI. «Медицина и фармакология».

Степень изученности проблемы. Оценка возрастных патоморфологических и иммуногистохимических изменений при лейкоплакии и опухолях мочевого пузыря, а также ранняя диагностика основана на способности учитывать дополнительные факторы риска и возможные осложнения (BurzlaffJ.B., BohrerP.L., 2007). Показана эффективность неинвазивных методов, таких как цитопатология, для раннего выявления клинически незаметных клеточных изменений у пациентов под влиянием факторов риска и потенциально опасных повреждений (Burzlaff J.B., Bohrer P.L., Paiva R.L., Visioli F., Sant'Ana Filho M., da Silva V.D., Rados P.V., 2007). Однако взаимодействие цитопатологии с иммуноцитохимическими методами для лучшего понимания риска превращения каждых повреждений в злокачественную опухоль может повысить эффективность этого скрининг-процесса. Некоторые исследования показали уменьшение этой молекулы на ранних стадиях иммуногистохимической экспрессии и во время развития рака. Sridevi H.B., Shariff M.H., Pai K.P., 2015). Дж. М. Гилкрист и др. (1992) выявили снижение экспрессии инволюкрина в терминальной дифференцировке кератиноцитов при эпителиальной дисплазии. Есть предположения ученных, что на развитие лейкоплакии мочевого пузыря влияют такие факторы, как недостаточная выроботка эстерогенов, нейрогенные нарушения, вирусные заболевания,

[3]Указ Президента РеспубликиУзбекистан от 28 января 2022 года УП №-60 «О стратегии развития нового Узбекистана на 2022 — 2026 годы».

аллергические факторы (Blakeman P., 2001; Amagasa T., Yamashiro M., Uzawa N., 2011; Lüthje P., Brauner H., Ramos N.L., Ovregaard A., Gläser R., Hirschberg A.L., Aspenström P., Brauner A., 2013). Раннее начало половой жизни, промискуитет, наличие инвазивных вмешательств в прошлом, включая катетеризацию мочевого пузыря, наличие сопутствующих хронических гинекологических заболеваний или наличие дисбиоза влагалища являются угрожающими факторами риска (Нечипоренко А.Н., Нечипоренко Н.А., Сытый А.А., Якимович Г.Г., 2018).

В Узбекистане проводилось множество исследований по лейкоплакии как самостоятельное заболевание и её непосредсвенную связь с злокачественными образованиями (Камилов Х.П., Кадырбаева А.А., 2022), но оценка особенностей возникновения и течения лейкоплакии мочевого пузыря изучена недостаточно.

На основании изложенноговыше, разработка методов ранней диагностики и профилактики лейкоплакии и опухолей мочевого пузыря, объясняют необходимость усовершенствования исследований направленные на определение факторов риска лейкоплакии мочевого пузыря, частоту встречаемости по возрастным группам, длительности заболевания, а также патоморфологических изменений каждой формы.

Связь диссертационного исследования с планами научно-исследовательских работ научно-исследовательского учреждения, где выполнена диссертация. Данная диссертационная работа выполнена согласно плану научно-исследовательских работ Андижанского государственного медицинского института №005.01.1500216 на тему: «Условия факторов и пути их коррекции, функционально-метаболических и структурных особенностей показателей жизнедеятельности организма при различных формах экспериментальной патологии, новые возможности исследования и экспертной оценки объектов судебно-медицинской экспертизы» (2018-2022).

Целью исследования являетсяопределение факторов риска, степени встречаемости, длительности заболевания по возрастным группам, уточнение особенностей патоморфологических и иммуногистохимических изменений каждой формы лейкоплакии мочевого пузыря.

Задачи исследования:

оценка факторов риска, частоты и продолжительности заболевания по возрастным группам;

определение патоморфологических изменений, характерных для простой (плоской) формы лейкоплакии;

оценка патоморфологических изменений, характерных для веррукозной формы лейкоплакии и её осложнений;

оценка патоморфологических изменений, характерных для эрозивной формы лейкоплакии;

оценка степени экспрессии иммуногистохимических маркеров у больных с лейкоплакией мочевого пузыря.

Объектом исследования являются результаты патоморфологических исследований из 108 материалов, полученных методом цистоскопии от больных, находившихся на лечении в урологических отделениях областных и городских больниц Андижанской, Наманганской и Ферганской областей за период с 2019 по 2021 гг.,в том числе иммуногистохимические исследования проводились только в 30 биоптате.

Предмет исследования составили из определение частоты, факторов риска, длительности, а также выявление патоморфологической и иммуногистохимической характеристики каждой формы лейкоплакии мочевого пузыря среди населения Ферганской долины.

Методы исследования. Для оценки распространения патоморфологии и иммуногистохимии лейкоплакии мочевого пузыря в исследовании были использованы морфологические, иммуногистохимические и статистические методы исследования.

Научная новизна исследования заключается в следующем:

несмотря на отсутствие клинических признаков простой формы лейкоплакии мочевого пузыря, доказана патоморфологическая характеристика увеличения покровного слоя эпителиальных клеток в 2 раза за счет формирования в подслизистом слое хронического воспалительного инфильтрата, удлинение клеток поверхностного слоя и появление в ядре везикул и нескольких ядрышек;

обоснованыпатоморфологические свойства образования кератогиалина в клетках поверхностного слоя при веррукозной форме за счет усиления гиперкератоза, метаплазии многослойной плоского эпителия, гиперплазии и гиперхромии базальных и парабазальных клеток;

доказана, что при эрозивной форме лейкоплакии мочевого пузыря в результате образования эрозивных очагов, стенка мочевого пузыря утолщается за счет отека и воспаления, происходит деструкция почти всех слоев, смещения базальных клеток от исходящего места расположения, деструкция и истончение парабазальных клеток и десквамация клеток поверхностного слоя;

доказана значимость и прогнозтичность степени экспрессии иммуногистохимических маркеров Bcl-2 и гена-супрессора p53 при прогрессии заболевания на слизистой оболочке и в покровном эпителии мочевого пузыря при лейкоплакии мочевого пузыря.

Практические результаты исследования заключаются в следующем:

обогащена информация о возрасте больных, степени встречаемости формы и длительности заболевания;

разработан метод определения лейкоплакии мочевого пузыря на основании данных о степени встречаемости простой, веррукозной и эрозивной форм лейкоплакии мочевого пузыря, морфогенезе и специфических патоморфологических изменениях;

рекомендуется для использования в качестве фундаментальной основы в работе патологоанатомов, урологов информация о патоморфологических изменениях эпителия слизистой оболочки при различных формах лейкоплакии мочевого пузыря, таких как гиперплазия, метаплазия, акантоз, паракератоз и дисплазия;

усовершенствован порядок экспрессии иммуногистохимических маркеров таких как цитокератин, Bcl-2 и ген-супрессора p53 на основании иммуногистохимических изменений на слизистой оболочке и в покровном эпителии мочевого пузыря при лейкоплакии мочевого пузыря;

рекомендовано использование данных маркеров в качестве прогноза заболевания таких как, наличие высокой экспрессии цитокератина, белка Bcl-2 при лейкоплакии мочевого пузыря; пролиферация микрофламентных белков в пролиферирующем покровном эпителии; активация маркера антиапоптоза, а так же данные об экспрессии гена-супрессора p53 в ядре эпителия по мере прогрессирования заболевания.

Достоверность результатов исследования основана на теоретическом подходе и методах, использованных в исследовании, методологической точности исследования, адекватности отобранного материала, современных взаимодополнительных морфологических, иммуногистохимических и статистических методах, специфичность распространения, патоморфологии и иммуногистохимии лейкоплакии мочевого пузыря среди населения основана на сравнении зарубежного и отечественного опыта, а также заключения и полученные результаты подтверждены компетентными органами.

Научная и практическая значимость результатов исследования. Научная значимость результатов исследования заключается в связях факторов риска, возраста больныхсо степенью и длительностью заболевания, морфологическими и иммуногистохимическими особенностями лейкоплакии мочевого пузыря и её метаплазии, расширением сведений о клинико-морфологических признаках поражения всех отделов мочевого пузыря при веррукозной и эрозивной форме.

Практическая значимость результатов исследования заключается в том, что сведения о морфологической и иммуногистохимической характеристике лейкоплакии мочевого пузыря и ее метапластических форм обогащены, генез лейкоплакии мочевого пузыря, значения малигнизации в результате хронического воспаления и раздражения, объясняется тем, что разработаны эффективные методы диагностики у людей с высокой вероятностью развития злокачественных образований.

Внедрение результатов исследования. Основываясь на полученных научных результатах о распространении, патоморфологии и иммуногистохимии лейкоплакии мочевого пузыря среди населения Ферганской долины:

на основании результатов научных исследований по оценке патоморфологических и иммуногистохимических изменений при лейкоплакии мочевого пузыря разработана и утверждена методическая

рекомендация «Способ выявления лейкоплакии мочевого пузыря на основе патоморфологических и иммуногистохимических изменений» (справка№ 8 н-з/313 Министерства здравоохранения Республики Узбекистан от 20 июня 2022 года). В результате удалось оценить морфологическую и иммуногистохимическую характеристику метаплазированных форм лейкоплакии мочевого пузыря, что позволила организовать систематический порядок патогистологической диагностики;

усовершенствование полученных научных результатов по распространению, патоморфологии и иммуногистохимии лейкоплакий мочевого пузыря среди населения внедрены в практическое здравоохранение, в том числе в отделения паталогической анатомии Андижанского филиала Республиканского Центра скорой медицинской помощи, а также в практическую деятельность бюро патологической анатомии Андижанской, Ферганской и Наманганской областей (справка№ 08-23836 Министерства здравоохранения Республики Узбекистан от 12 августа 2022 года).Внедрение в практику полученных научных результатов дало возможность оценивания утолщения стенок мочевого пузыря за счет отека и воспаления в эрозивной форме, деструкция почти всех слоев многослойного переходного эпителия, и смещение базальных клеток из исходных мест расположения, истончение и разрушение парабазальных клеток, подверженнные десквамации клеток поверхностного слоя, при лейкоплакии мочевого пузыря из иммуногистохимических маркеров по мере прогрессирования заболевания увеличилась экспрессия цитокератина и белка Bcl-2, т.е. достигла 43,7% (3,5 балла), в состоянии покоя экспрессия гена-супрессора p53 только в цитоплазме клетки, по мере ухудшения течения болезни его экспрессия увеличивалась в ядре клеток до 19,4%.

Апробация результатов исследования. Результаты данной работы доложены на 4-х научно–практических конференциях, в том числе на 2-х международных и 2-х республиканских научно–практических конференциях.

Публикация результатов исследования. По теме диссертации опубликовано 17 научных работ, в том числе 4 журнальных статей в научных изданиях, рекомендованных Высшей аттестационной комиссией Республики Узбекистан для публикации основных научных результатов докторских диссертаций, из них 2 в республиканских и 2 в зарубежных изданиях.

Структура и объем диссертации. Содержание диссертации состоит из введения, четырех глав, заключения, практических рекомендаций и списка литературы. Объем диссертации 120 страниц.

ОСНОВНОЕ СОДЕРЖАНИЕ ДИССЕРТАЦИИ

Во введении обоснованы актуальность и востребованность диссертационной работы, сформулированы цель, задачи, объект и предмет исследования. Показано соответствие исследований приоритетным направлениям развития науки и технологий в Республике Узбекистан, изложены научная новизна и практические результаты исследования,

раскрыта научно-практическая значимость результатов. Приводятся сведения о внедрении в практику результатов исследования, апробации и публикации результатов работы, структуры диссертации.

В первой главе диссертации **«Современная интерпретация распространения, патоморфологии и иммуногистохимии лейкоплакии мочевого пузыря среди населения»** рассматриваются вопросы развития мочевого пузыря в эмбриональном, детском и подростковом возрасте, заболевания возникающие в мочевом пузыре, дан обзор зарубежной и отечественной литературы о понятии, теории развития, этиопатогенеза и осложнениях лейкоплакии мочевого пузыря. На сегодняшний день изучение патоморфологических изменений слизистой оболочки мочевого пузыря при различных формах лейкоплакии мочевого пузыря не решена и находится в центре внимания практикующих патологоанатомов и исследователей.

Во второй главе диссертации **«Материалы и методы оценивания распространения, патоморфологии и иммуногистохимии лейкоплакии мочевого пузыря среди населения»** в качестве материала взяты биопсийные материалы 108 больныхс различными степенями заболевания полученных при цистоскопическом исследовании больных поступивших с диагнозом «лейкоплакия мочевого пузыря»в урологические отделения Андижанской, Наманганской и Ферганской областных и городских больниц с 2019 по 2021 года, которые имели в анамнезе хронический цистит (50,5%), шеечный цистит (27,5%), интерстициальный цистит (12,0%) и цисталгию (10%).

Метод эндоскопического исследования, то есть цистоскопию, выполняли под местной анестезией с помощью цистоскопа, разработанного фирмой «KARL STORZ». Во время цистоскопии на слизистой оболочке пациентов возникал специфический симптом, называемый симптомом «слегка приподнимающихся монет», возникающий только у пациентов с лейкоплакией мочевого пузыря. Далее осматривали боковую, переднюю, заднюю стенку и шейку мочевого пузыря, треугольник мочевого пузыря и определяли количество, размер и локализацию бляшек лейкоплакии. Эндоскопические исследования завершались биопсией измененных участков слизистой мочевого пузыря. Для биопсии слизистой мочевого пузыря из шейки мочевого пузыря и видимого участка повреждения с помощью щипцов брали специальный биоптат размером (0,1-0,2 см).

Клинико-морфологические методы исследования: В соответствии с целью исследования и для выполнения поставленных задач использовались следующие методы исследования:

-цистоскопия – осмотр дна и стенок мочевого пузыря через цистоскоп;

-общеморфологическое исследование-окраска гематоксилином и эозином;

-иммуногистохимическое исследование – для выявления пролиферативных изменений, гетеротопии и апоптоза.

Фрагменты биопсийного материала фиксировали в 10%-ном нейтрализованном формалине в течение 48 часов. Дегидратацию проводили в спиртах возрастающей концентрации и в хлороформе. Гистологические срезы предварительно окрашивали гематоксилином и эозином для определения их топографии. Затем серию срезов парафиновых блоков депарафинизировали, обезвоживали, демаскировали и окрашивали антигеном на специальной автоматизированной системе Ventana Benchmark XT, Roche, Швейцария. Определили степени экспрессии маркеров цитокератин, Bcl2 и супрессора гена p53.

В третьей главе диссертации **«Анализ клинико-анамнестических и лабораторных данных лейкоплакии мочевого пузыря»** при изучении биопсийных материалов, где больные были разделены на 3 группы в зависимости от стадии и формы заболевания: 1 группа 1 стадия - 21 (19,4%) больные с простой (плоской) формой лейкоплакии мочевого пузыря, 2-я группа 2-я стадия - 48 (44,4%) больных с веррукозной формой лейкоплакии мочевого пузыря и 3 группа 3 стадия - у 39 (36,2%) больных диагностирована эрозивная, т.е. изъязвленная форма лейкоплакии мочевого пузыря. Возраст больных варьировался от 20 до 82 лет, средний возраст составлял 41,4 года. (см.таблицу 1).

Таблица 1

Распределение больных по возрасту и стадиям лейкоплакии мочевого пузыря

Группа пациентов	Возраст в годах						Всего	%
	20-29	30-39	40-49	50-59	60-69	70 ≤		
I группа	9	3	4	3	2	-	21	19,4%
II группа	11	14	10	10	1	2	48	44,4%
III группа	3	16	7	8	3	2	39	36,1%
Всего	23	33	21	21	6	4	108	100%

Было определено, что возраст больных 1-й группы соответствовал 20-29 лет, во 2-й и 3-й группе больных преобладали больные в возрастном цензе 30-39 лет. Несвоевременное обращение больных к врачу, невнимание к симптомам-предвестникам заболевания (нарастание частоты заболевания), несвоевременное и не до конца проведенные лечебные мероприятия, обострение фоновых заболеваний (сахарный диабет, гинекологические заболевания и др.), и частое возникновение конкурирующих заболеваний (хронический цистит, цистит шейки мочевого пузыря, интерстициальный цистит, цисталгия и другие урологические заболевания) приводили к прогрессированию заболевания, т.е. метаплазии лейкоплакии мочевого пузыря, последующим переходом его в рак мочевого пузыря.

Длительность заболевания составляла от 6 месяцев до 8 лет (в среднем 2,7±0,9).Анализ клинико-лабораторных данных больных был получен из патологоанатомической справки, выписки из патологогистолоческого заключения и результатов цистоскопического исследования. (см.таблицу 2).

Таблица 2

Показатели длительности заболевания по возрасту больных, мес/год

	Возрастные группы						
	20-29	30-39	40-49	50-59	60-69	70 ≤	общий
Женщины	23	33	21	21	6	4	108
Продолжительность болезни, мес/лет	6 месяцев -3 лет	1-5	1-5	1-6	1-7	1-8	От 6 месяцев до 8 лет

При анализе эндоскопического исследования лейкоплакии мочевого пузыря заболевание чаще наблюдалось у женщин фертильного возраста, а прогрессирование заболевания проявлялось появлением метаплазии у пациенток среднего возраста.

Следует отметить, что бляшки лейкоплакии у пациенток I группы были в виде одной бляшки в области шейки мочевого пузыря диаметром 1-1,5 см, у женщин II и III групп выявлено прогрессирование заболевания количество бляшек было 2 и более, а диаметр составлял 2-2,5 см, что соответствует большому размеру бляшки. Результаты согласуются с прогрессированием данной патологии.Таким образом, у женщин II и III групп поражения слизистой мочевого пузыря было более обширным, чем у пациенток I группы. Расположение бляшек в области шейки мочевого пузыря и треугольника Льето по отдельности было меньше, а расположение одновременно в обеих зонах, намного превалировало. Как мы упоминали выше, одним из многих факторов заболевания шейки мочевого пузыря является частое выявление инфекций мочевыводящих путей, плоский эпителий треугольника Льето, подобно влагалищному, подвержен циклическим изменениям в течение менструального цикла соответственно гормональным сдвигам. В многослойном плоском эпителии треугольника Льето и влагалище происходит синтез гликогена, который является субстратом для молочной кислоты, постоянная циклическая десквамация и цитолиз поверхностных клеток плоского эпителия, ферментативное расщепление гликогена до глюкозы и молочной кислоты (концентрация молочной кислоты поддерживает кислотность мочи) считается одним из защитных механизмов мочевого пузыря и слизистой влагалища, и нарушение этого защитного механизма вызывает развитие лейкоплакии мочевого пузыря в данных зонах.

В четвертой главе диссертации **«Анализ и контроль патоморфологических и иммуногистохимических изменений лейкоплакии мочевого пузыря»** описаны клинико-морфологические формы лейкоплакии мочевого пузыря.

При начальной форме лейкоплакии, т.е. при **плоской и простой лейкоплакии**, обнаружены очаговая гиперплазия и акантоз покровного эпителия, в некоторых участках обнаружен паракератоз (см. рис.1). Очаги акантоза множественны и плотно расположены, между ними узкие соединительнотканные пучки, в их составе отмечается дезорганизация

соединительной ткани, деструкция волокон, повышенная пролиферативная активность клеток, появление лимфоидных клеток. В подслизистом слое соединительной ткани обнаружена инфильтрация, состоящая из мононуклеарных клеток, а именно лимфоцитов, плазматических клеток и макрофагов. При длительном течении процесса в отдельных участках подслизистого слоя появлялись очаги склероза и фиброза. При простой форме лейкоплакии количество клеток шиповатого слоя увеличилось за счет резкой пролиферации многослойного измененного плоского эпителия.

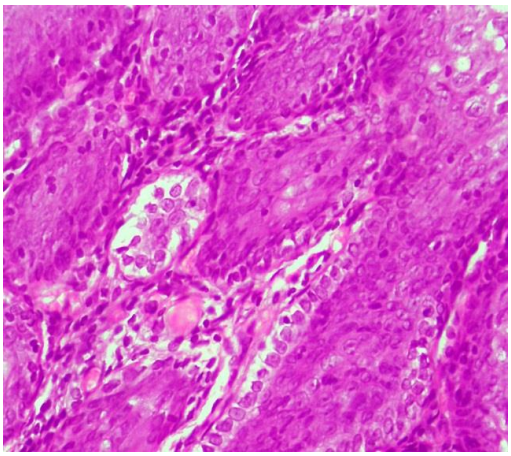

Рис. 1. Простая форма лейкоплакии, гиперплазия, наличие очагов акантоза и паракератоза. Окраска: Г-Э. Ув.: 10х40.

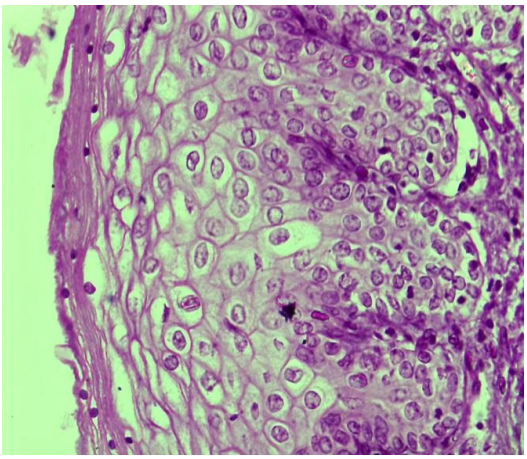

Рис. 2. Веррукозная форма лейкоплакии, утолщение за счет зернистого и кератинового слоя. Окраска: Г-Э. Ув.: 10х40.

Веррукозная форма лейкоплакии. При веррукозной форме лейкоплакии клетки парабазального и зернистого слоев покровного плоского эпителия отечны и увеличены. За счет усиления гиперкератоза появились очаги паракератоза, определилось, что слои клеток зернистого слоя увеличились, превратившись в 4-5 ряды, а ряды клеток шиповатого слоя увеличились в 8-12 рядов. При веррукозной форме лейкоплакии наблюдается гистотопографическое изменение состава покровного многослойного плоского эпителия. В этом слое наблюдается относительно большее разрушение эпителиальных клеток, нечеткость границ цитолеммы, усиление процесса ороговения (см.рис.2). Замечено, что изменилась форма клеток шиповатого слоя, они приобрели разные размеры, появились клетки с крупными ядрами.

Эрозивная форма лейкоплакии. При веррукозной форме лейкоплакии в результате различных механических и термических воздействий вследствие образования очагов эрозий развивается эрозивная форма лейкоплакии. При эрозивной форме лейкоплакии определилось, что базальная мембрана между слоями полностью расщеплена и обретает нечеткую структуру. В результате было замечено, что эпителиальные клетки базального слоя отделены от базальной мембраны и находятся в подвешенном состоянии, а также отсоединены от клеток поверхностного слоя. Определилось, что эпителий парабазального слоя отслаивались друг от други и истончились, в результате чего образовались клетки разного размера.

Установлено, что очаги эрозий разного размера возникли за счет миграции и десквамации клеток эпителия поверхностного слоя. Гистологически определилось, что пространство между клетками шиповатого слоя расширилось, произошло отторжение клеток, появились очаги эрозии. Наблюдалось полнокровие, плазморрагия, дистрофия и деструкция пристеночных структур сосудов, активация пролиферирующих клеток воспаления, ядра клеток увеличены и гиперхромны. В результате установлено, что очаги склероза возникли за счет увеличения клеток соединительной ткани, а соединительнотканный подслизистый слой полностью подвергся дисрегенерации.

В эрозивной форме практически все слои многослойного измененного эпителия подверглись деструкции, базальный слой отторжен от базальной мембраны, его клетки расположились по отдельности, парабазальный слой истончен за счет выраженного отека, эпителий поверхностного слоя разрушен, подвергся десквамации, появились очаги эрозий.

Особенности патоморфологической картины лейкоплакии в зависимости от длительности заболевания и наличия инфекции.

Во всех исследованных нами биоптатахв слизистой оболочке мочевого пузыря выявлены характерные для лейкоплакии морфологические изменения: плоскоклеточная метаплазия, паракератоз и акантоз. Степень развития и распространения этих изменений зависела от длительности заболевания.Процесс акантоза при среднем течении болезни определялся появлением пучков разросшихся клеток в мальпигиевых слоях многослойного измененного эпителия, проникающих на разную глубину в содержимое собственной пластинки. Утолщение и удлинение пучков эпителиальных клеток в одном случае проявилось пролиферацией клеток, в другом случае — гипертрофией и ещё в другом случае — пролиферацией клеток базального слоя.

Специфичность очагов паракератоза проявилась ветвлением нескольких слоев клеток на поверхности плоского эпителия. При простой форме лейкоплакии установлено, что чешуйчатый клеточный слой расположился в виде плотной пластинки на поверхности мальпигиева слоя. При веррукозной форме лейкоплакии появились клетки паракератоза в виде взбухающих пучков разной толщины. В остроконечном слое клеток многослойного эпителия выявились различные дистрофические изменения. Часто наблюдалось появление в цитоплазме клеток крупных вакуолей и оттеснение ядрав сторону. Наблюдалось распространение отечного процесса в собственный слой пластинки с разрушением в нем тканевых структур.

Отмечено, что ядра эпителиоцитов уменьшены в размерах и проявился сильной окраской гематоксилином. За счет сильного межклеточного набухания развиласьбаллонная дистрофия, произошел разрыв наружной цитолеммы эпителия, появились крупные пузыри, внутри которых расположились акантозные клетки. Отмечалось распространение отечного процесса в собственный слой пластинки, с последующим разрушение в нем тканевых структур.

Установлено, что образование везикул в скопленнных акантолитических и спонгиотических клетках приводит к формированию очагов эрозий на поверхности плоского эпителия. Выявлен выраженный воспалительный инфильтрат разной степени в соединительнотканной собственной пластинке и в подслизистом слое, отечный процесс, если процесс продолжался длительное время, определились появление очагов склероза. В составе воспалительного инфильтрата преобладали лимфоидные клетки, среди них выявлены плазматические клетки, нейтрофильные лейкоциты и макрофаги.

В ряде случаев разрастание уротелия проявлялась появлением кист, трещин и полостей различного вида в собственной пластинке. Замечено, что эпителий, покрывающий внутреннюю поверхность кисты, в ряде случаев превратился в цилиндрический эпителий (см. рис.3). Появление железистых клеток и кистозных полостей на поверхности слизистой мочевого пузыря, в собственной пластинке и в подслизистой основе свидетельствует о развитии кистозного цистита.

При исследовании биопсийного материала изучали морфологическую специфичность лейкоплакии по отношению к инфекциям, передающимся половым путем. При этом было установлено, что существуют изменения, характерные для всех инфекций, и изменения в зависимости от типа инфекции. К общим изменениям относятся следующие общие патоморфологические изменения, т.е. гиперплазия, метаплазия, паракератоз уротелия, воспалительный инфильтрат в собственной пластинке. Эти общие патологические изменения помогают понять морфогенез простой и веррукозной формы лейкоплакии.

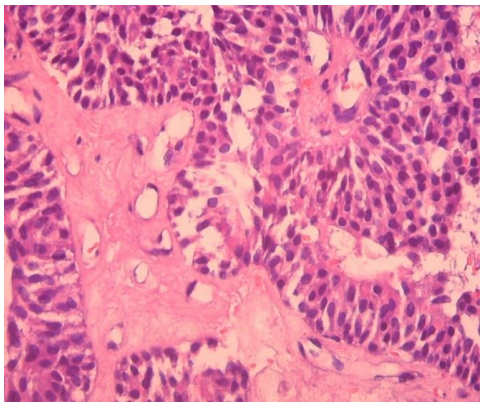

Рис. 3. Длительно продолжающаяся лейкоплакия, выраженная пролиферация клеток базального слоя и признаки дисплазии. Окраска: Г-Э. Ув.: 10х40

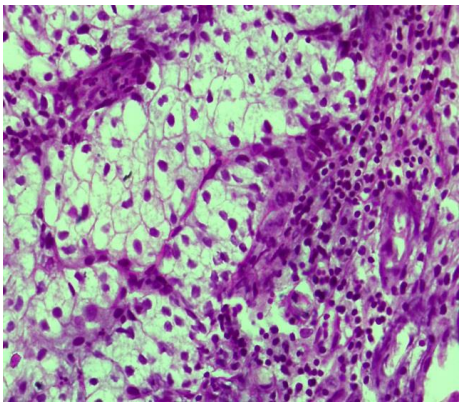

Рис. 4. Лейкоплакия в сочетании с микоплазменной инфекцией, выраженной лимфоидной инфильтрацией. Окраска: Г-Э. Ув.: 10х40.

Дистрофические изменения плоского и переходного эпителия, метаплазия и дисплазия зависела от выраженности или слабости воспалительного процесса, развившегося под влиянием инфекции. Установлено, что при микоплазменной инфекции относительно сильно развиты дистрофические и литические изменения уротелия. При этом

наблюдаются вакуолизация уротелия, деструкция и акантолиз. В собственной пластинке выявили сильный отек, полнокровие сосудов, кровоизлияния. Во всех случаях определилось, что воспалительная инфильтрация состоит преимущественно из лимфоидных клеток (см.рис. 4).

При сочетании микоплазмы с хламидиями и трихомонадами в 34,6% случаев морфологически отмечается явное развитие воспалительного процесса. В воспалительном инфильтрате преобладали лимфоциты и плазматические клетки. Лейкоциты мигрировали между эпителиями и возник лимфоэпителиальный симбиоз. Тропизм хламидий к плоскому эпителию характеризуется специфическим изменением, т.е. в метапластическом эпителии наблюдается большее повреждение клеток и появление очагов эрозий.

Патоморфология кератинизирующего подтипа лейкоплакии мочевого пузыря.

Во всех биоптатах акантоз проявился утолщением и разрастанием мальпигиева слоя проникающих в собственную пластинку слизистой мочевого пузыря на различную глубину. Утолщение и удлинение эпителиальных очагов сочетается в одних случаях с увеличением и гипертрофией рядов клеток шиповатого слоя, а в других случаях с выраженной пролиферацией клеток базального слоя (см.рис.5). При простой плоской лейкоплакии акантолитические участки располагаются равномерно в одном направлении. При везикулярной лейкоплакии мальпигиев слой достигает значительной толщины. Эпителиальные клеточные тяжи имеют различный размера и разветвлены в разные стороны.

На поверхности плоского эпителия появилось несколько рядов ветвящихся клеток с овальными или уплощенно-удлиненными ядрами в участках паракератоза в виде некробиоза. При простой форме лейкоплакии участки ветвящихся клеток располагаются в виде плотной пластинки параллельно мальпигиевому слою (см.рис.6). При веррукозной форме лейкоплакии клетки паракератотического слоя образуют различные формы приподнятых утолщений.

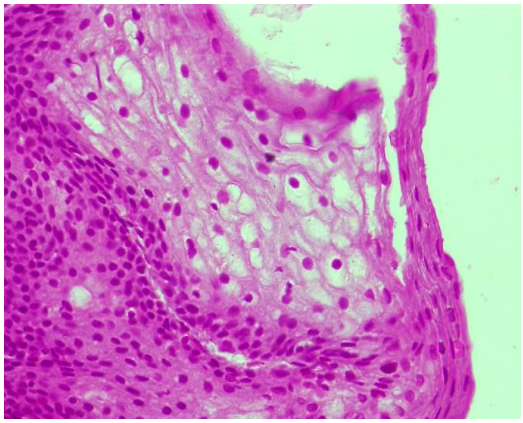

Рис. 5. Гипертрофия клеток шиповатого слоя, пролиферация базального слоя. Окраска: Г-Э. Ув.: 10х40.

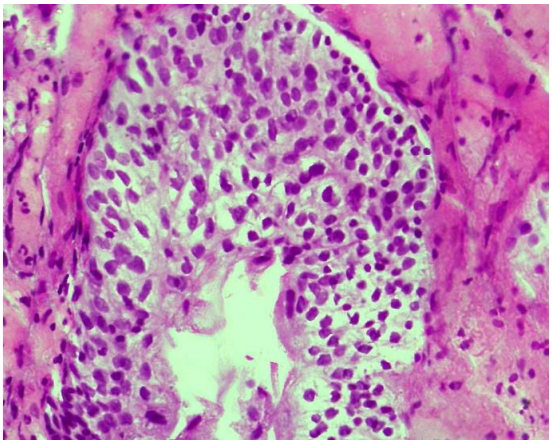

Рис. 6. Толстослойное разветвление мальпигиевого слоя. Окраска: Г-Э.Ув.: 10х40.

В многослойных эпителиальных клетках всегда обнаруживались различные дистрофические изменения, особенно в шиповатом слое. В перинуклеарной области большинства клеток часто наблюдалось появление крупных вакуолей, в результате чего ядро смещалось к краю цитоплазмы клетки. Ядра эпителиоцитов сморщены и сильно окрашены. При развитии цитоплазматической вакуолизации в виде баллонной дистрофии, происходит истончение или разрыв цитолеммы эпителиоцитов, появляются очаги акантолиза, вследствие чего в эпителии появляются трещины и пузыри, заполненные отмершими акантозными клетками. За счет отека собственной пластинки слизистой оболочки в плоском эпителии наблюдались появление пузырьков. Акантолитические везикулы располагаются внутри шиповатого слоя. В ряде случаев наблюдалось эрозивное поражение многослойного плоского эпителия. На дне собственной пластинки и в подслизистом слое выявлена воспалительная инфильтрация и отек различной степени, а при длительном течении заболевания появились очаги склероза. В составе воспалительного инфильтрата увеличилось количество лимфоидных клеток, имеются плазматические клетки, нейтрофильные лейкоциты и макрофаги.

В биоптатах с диагнозом плоскоклеточная метаплазия выявлена пролиферативная активность уротелия, увеличение количества переходного эпителиального слоя и обнаружение очагов уротелиальной инвагинации на собственной пластинке слизистой оболочки был поставлен диагноз простой формы лейкоплакии. В гиперплазированном переходном поверхностном слое эпителия наблюдалось развитие дистрофических изменений и десквамация поверхностного слоя.

Пролиферативные изменения в уротелии проявились диффузной гиперхромазией базальных клеток, образованием щелевидных и округлых полостей в собственной пластинке, занимающих несколько рядов переходного эпителия. Внутри полостей появились эозинофильные массы. В ряде случаев вблизи очагов лейкоплакии выявили характерные для железистого эпителия метапластические изменения. Отмечалось метаплазия переходного эпителия в призматический эпителий с образованием железистых клеток.

Результаты микроскопического исследования биоптатов слизистой оболочки мочевого пузыря, инфицированных различными заболеваниями, показали, что в группе больных с длительностью заболевания до года преобладает простая форма лейкоплакии в сочетании с различными формами уротелиальной гиперплазии. В группе больных с давностью заболевания более 8 лет наряду с паракератозом наблюдали интраэпителиальное ороговение клеток шиповатого слоя с атрофическими изменениями на отдельных участках. В данном случае имелась явная пролиферация базального слоя с признаками легкой дисплазии.

Данные о цитокератине при лейкоплакии мочевого пузыря. Для сравнительного изучения цитокератинового маркера в слизистой оболочке мочевого пузыря при лейкоплакиях в качестве контрольной группы использовали биоптаты из мочевого пузыря женщин без заболевания, проходящие профилактический осмотр. В контрольной группе было

установлено, что в цитоплазме относительно молодых клеток и клеток камбиального уровня, расположенных только на базальной мембране, присутствовали цитокератиновые микрофиламенты с мелкой светло- или темно-коричневой окраской, это свидетельствовало, что некоторые эпителиальные клетки базального слоя более пролиферативно активны, а другие менее активны.

На начальной I–й стадии развития лейкоплакии, при возникновении метапластического процесса в изменяющемся эпителии, наблюдалось повышение до высокого уровня экспрессии цитокератина в клетках базального слоя эпителия с акантозом. Во II-й стадии заболевания клетки всех слоев эпителия подверглись метаплазии и были расположены вертикально, а экспрессия цитокератина определилась относительно более на высоком уровне в клетках базального и промежуточного слоя (см.рис.7). В III-й стадии лейкоплакии в клетках всех слоев эпителия развилась пролиферативная активность и метаплазия, в собственной пластинке определилось воспаление, цитокератин экспрессировался на высоком уровне во всех клетках эпителия (см.рис.8).

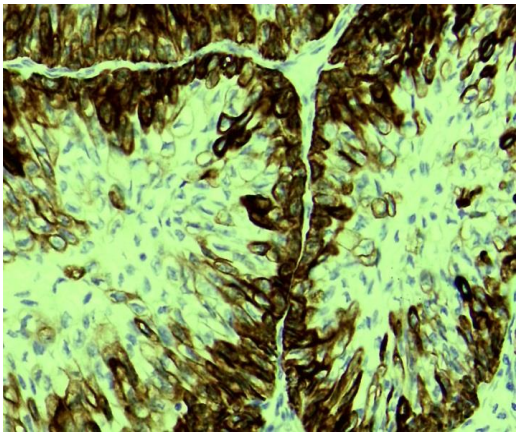

Рис 7. Экспрессия цитокератина базального и промежуточного слоев при лейкоплакии мочевого пузыря II-й степени. Окраска: иммуногистохимия. Ув.: 10х40.

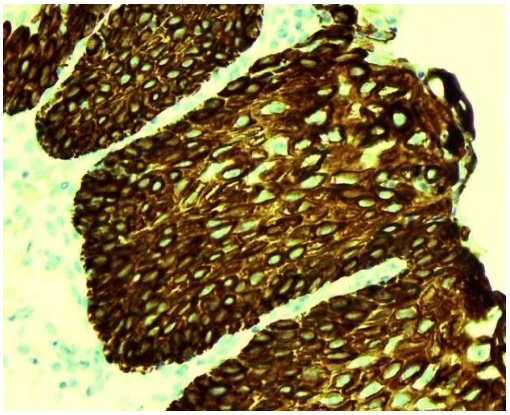

Рис 8. Лейкоплакия мочевого пузыря III-й степени, акантоз, пролиферативные, фрагментированные эпителиальные пучки с равномерной экспрессией цитокератина Окраска: иммуногистохимия. Ув.: 10х40.

Информация о ген-супрессоре p53 при лейкоплакии мочевого пузыря

Белок под названием p53 является фактором транскрипции, который контролирует клеточный цикл, p53 является геном-супрессором онкогенеза. Известно, что p53 активируется при некоторых предраковых заболеваниях, включая хронические воспалительные, дисрегенеративные и опухолевыми заболеваниями мочевого пузыря. Концентрация белка p53 повышается особенно в клетках, которые пролиферируют и размножаются, особенно при повышении гиперпластических и пролиферативных свойствах клеток, что является дисрегенеративным процессом. Значение повышенной концентрации p53 состоит в том, что он быстро реплицируется с ДНК и

повреждает генный аппарат, и это состояние является подготовкой к повреждению ДНК клетки. В интактных, хорошо дифференцированных клетках латентный белок р53 локализуется в цитоплазме клеток. При повышении пролиферативной активности клетки белок р53 перемещается в ядро, и при отсутствии стрессовых воздействий на клетки этот белок расщепляется за 5-20 минут.

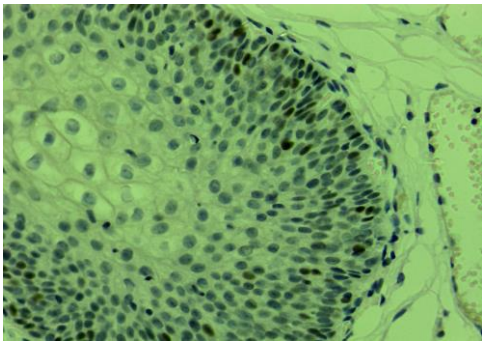

Рис.9. Норма, белок р53 экспрессируется как в цитоплазме, так и в ядре некоторых эпителиальных клеток базального слоя мочевого пузыря. Окраска: иммуногистохимия Ув.: 10х40.

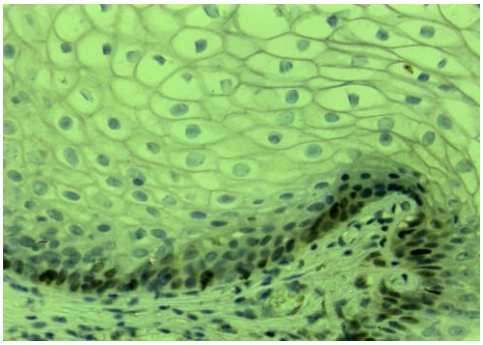

Рис.10. Лейкоплакия мочевого пузыря, I-й степени, отмечается нарастающая экспрессия белка р53 в ядрах эпителиальных клеток базального слоя. Окраска: иммуногистохимия. Ув.: 10х40

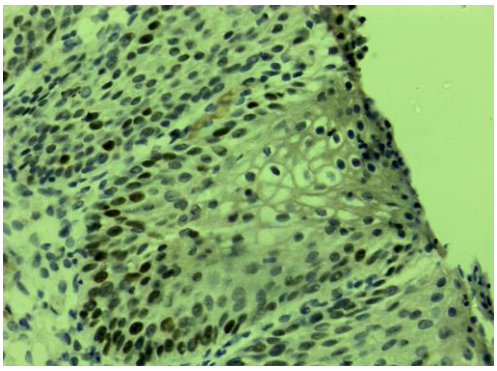

Рис. 11.Лейкоплакия, II-й степени, отмечается сильная экспрессия белка р53- в ядрах эпителиальных клеток базального слоя. Окраска: иммуногистохимия. Ув.: 10х40.

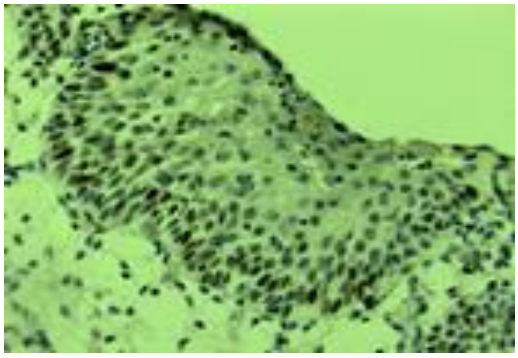

Рис. 12. Лейкоплакия III-й степени, отмечается сильная экспрессия белка р53- в нескольких слоях эпителия базального слоя. Окраска: иммуногистохимия. Ув.: 10х40**.**

Определение гена-супрессора р53 по иммуногистохимическим маркерам показало, что в контрольной группе покровный эпителий мочевого пузыря находился в спокойном состоянии без каких-либо повреждений, а белок р53 в эпителиальных клетках экспрессировался только в цитоплазме (см.рис.9). При I-й степени лейкоплакии определяется, что клетки базального слоя многослойного переходного эпителия экспрессируются в более ядерных структурах. Меньшая экспрессия в цитоплазме и большая в ядре указывает на то, что этот ген-супрессор активируется путем репликации с ядерной ДНК в результате внешних воздействий. Количественно экспрессия появлялась в ядрах клеток в 13,7% всех клеток базального слоя. (см.рис.10). При II-й

степени лейкоплакии покровного эпителия мочевого пузыря, т.е. при изменении внешнего вида и формы эпителиальных клеток определилось, что измененный эпителий метаплазирован в многослойный плоский, а цитоплазма клеток расположена преимущественно в промежуточных рядах, имеет вакуолизацию. Клетки базального слоя относительно крупные, в основном с увеличенными ядрами и темным окрашиванием, в них наблюдалась положительная экспрессия гена-супрессора p53 (см.рис.11). Иммуногистохимическое исследование во II-й стадии заболевания показало, что, в отличие от I-й степени, определилась экспрессия белка p53 в виде тёмно-коричневой окраски, в цитоплазме некоторых клеток промежуточного слоя расположенных в 2-3 ряда, в базальном слое. Такая ситуация свидетельствует о том, что во II-й степени заболевания повышена пролиферативная активность эпителия базального и промежуточного слоя, активировался противоопухолевый ген супрессор белка p53, что показало различную экспрессию в ядрах клеток в среднем на 16,2%. При III-й степени лейкоплакии патоморфологических изменений многослойного переходного эпителия, покрывающего слизистую оболочку мочевого пузыря, в отличии от предшествующих периодов состоит в том, что базальный слой эпителия сильно акантозирован, а цитоплазма клеток промежуточного слоя вакуолизирована за счет гидропической дистрофии. Еще одним характерным признаком этого периода является определение хронического воспалительного инфильтрата в собственной пластинке субэпителиальной соединительной ткани, пролиферация клеток стенок кровеносных сосудов и положительная экспрессия белка гена-супрессора p53 в них (см.рис.12). Иммуногистохимические показатели, изучения уровня экспрессии белка p53 показали, что в отличие от предыдущих периодов, в этом периоде белок p53 экспрессировался больше в ядрах эпителиальных клеток, т.е. в количестве 19,4%, и в меньшей степени в цитоплазме. (см.таб.3)

Таблица 3

Показатели экспрессии белка p53 в (%)

Степень экспрессии белка p53	ЛМП I – степени (плоская форма)(n=21)		ЛМП II – степени веррукозная форма (n=48)		ЛМП III – степени эрозивная форма (n=39)		Контрольная группа (n=15)	
	абс	%	абс	%	абс	%	абс	%
	6	13,7%	10	16,2%	8	19,4%	5	0
Низкая	2	4,56	-	-	1	2,4%	0	0
Средняя	4	9,1%	2	3,3%	4	9,6%	0	0
Высокая	-	0	8	12,9%	3	7,2%	0	0

Уровень экспрессии Bcl-2 при лейкоплакии мочевого пузыря

Результаты иммуногистохимического исследования антиапоптозного белка эпителиальных клеток показали, что в контрольной группе, в

цитоплазме некоторых молодых и камбиальных клеток, расположенных на базальной мембране,экспрессия данного белка была на низком уровне, на других клетках промежуточного и поверхностного слоя экспрессия не наблюдалась (см рис. 13).

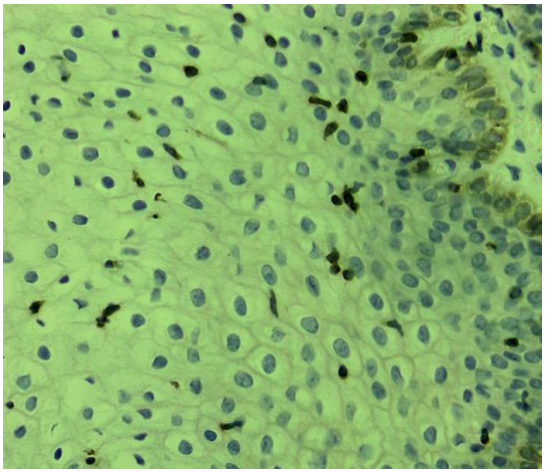

Рис.13. Мочевой пузырь, лейкоплакия I-й степени, белок Bcl-2 экспрессировался на низком уровне в некоторых клетках базального и промежуточного слоя. Окраска: иммуногистохимия. Ув.: 10х100.

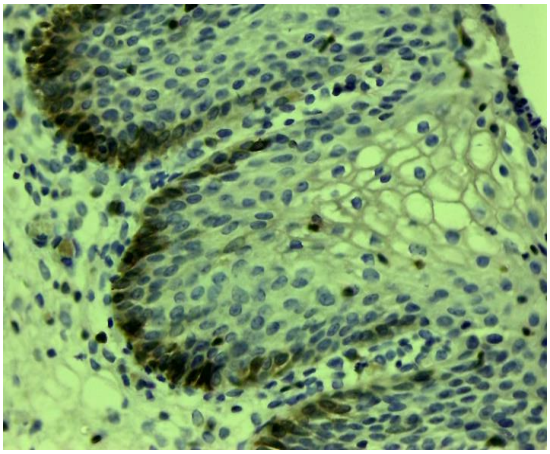

Рис. 14. Мочевой пузырь, лейкоплакия II-й степени, Bcl-2 экспрессия выраженная во 2-3 рядах базального слоя. Окраска: иммуногистохимия. Ув.: 10х40.

Согласно следующей задачей исследования, было изучение уровня экспрессии антиапоптозного белка Bcl-2 по мере повышения пролиферативной активности эпителиальных клеток на разных стадиях лейкоплакии. Известно, что начальный период развития лейкоплакии определяется появлением метапластических процессов в измененном эпителии. При этом увеличивается количество многослойных эпителиальных слоев, эпителий поверхностного слоя уплощается и за счет увеличения количества гликогена и прокератина в цитоплазме клеток приобретает пузыревидный вид. Оценка экспрессии Bcl-2 проводилась в полях зрения при увеличении (х400) исходя из процента окрашенных клеток полуколичественное (объектив 40) исходя из распространенности и интенсивности ИГХ реакции (отсутствие экспрессии или окрашено менее 10% клеток -0 баллов, от 10-25%-1балл, от 26-50%-2балла, от 51-75%-3 балла и более 75%-4 балла. В результате иммуногистохимического исследования определилось, что за счет повышенной пролиферативной активности многослойного измененного эпителия мочевого пузыря на базальной зоне развивается сильный акантоз, наблюдалось прорастание его пучками в соединительную ткань в промежуточный слой под базальным эпителием. Это морфологическое и иммуногистохимическое состояние указывает, что эпителиальные клетки пролиферировали и продуцировали антиапоптозный белок. Количественно экспрессия маркера Bcl-2 составила 2 балла, т.е. окрашивание произошло в 19,3% клеток. При II-й стадии лейкоплакии покровного эпителия мочевого пузыря, т.е. при изменении внешнего вида и

формы эпителиальных клеток, определилось, что переходный эпителий превратился в многослойный плоский эпителий и почти все клетки расположены вертикально. Наблюдается, что клетки базального слоя состоят из относительно мелких и темноокрашенных клеток эпителия, а клетки поверхностного слоя выглядели относительно крупнее, набухли и увеличились в размерах за счет увеличения в их цитоплазме кератогиалина. Иммуногистохимическое исследование II-й степени болезни показало, что в отличие от I-йстепени, белок Bcl-2 экспрессировался темно-коричневой окраской в цитоплазме в части клеток 2-3-го ряда и промежуточных слоев, расположенных в базальном слое (см.рис.14). Такая ситуация свидетельствует о том, что во II-м–периоде лейкоплакии повысилась пролиферативная активность эпителия базального и промежуточного слоя, белок Bcl-2 прилип к митохондриальной мембране и закрыл поры, прерывая проапоптические сигналы и останавливал развитие апоптоза.Количественно он выявлялся на уровне 3 баллов, то есть в 37,3% клеток. Еще один отличительный признак III-й степени лейкоплакии это хронический воспалительный инфильтрат в собственной пластинке субэпителиальной соединительной ткани, пролиферация клеток стенки сосудов и положительная экспрессия в них белка Bcl-2. При иммуногистохимическом исследовании отмечается, что белок Bcl-2 экспрессируется коричневой окраской внутри цитоплазмы и в наружной цитолемме, прилипая к ядрам эпителиальных клеток. Количественно он выявлялся на уровне 3,5 баллов, то есть в 43,7% клеток.

Таблица 4

Показатели экспрессии белка Bcl-2 в (%)

Степени экспрессии белка Bcl-2	ЛМП I – степени (плоская форма) (n=21)		ЛМП II – степени веррукозная форма (n=48)		ЛМП III – степени эрозивная форма (n=39)		Контрольная группа (n=15)	
	абс	%	абс	%	абс	%	абс	%
	7	19,3%	22	37,3%	16	43,7%	5	0
Низкая	-	0	-	0	-	0	0	0
Средняя	3	8,8%	4	10,6%	5	13,8%	0	0
Высокая	4	10,5%	18	26,6%	11	29,9%	0	0

Примечательно, что в этом периоде экспрессия происходит только в ядерной мембране некоторых клеток промежуточного слоя, а у других клеток только в наружной цитолемме. (см.таб.4)

ВЫВОДЫ

На основе проведенных исследований диссертации доктора философии (PhD) по медицинским наукам на тему: «Распространение, патоморфология и иммуногистохимия лейкоплакии мочевого пузыря среди населения Ферганской долины» представлены следующие выводы:

1. Установлено, что одним из факторов риска лейкоплакии мочевого пузыря является хронический цистит, развивающийся в результате инфекции мочевыводящих путей. В результате патоморфологического исследования выявлена простая форма лейкоплакии - 19,4%, веррукозная форма - 44,4%, эрозивная форма - 36,2% лейкоплакии мочевого пузыря, с увеличением возраста больных увеличивалась и продолжительность заболевания.

2. При простой форме лейкоплакии установлено, что морфологически слои покровных эпителиальных клеток увеличились в 2 раза, клетки поверхностного слоя обрели удлиненную форму, в ядрах определились появление пузырьков и несколько ядер.

3. При цистоскопии веррукозной формы на поверхности слизистой оболочки отмечается появление белесоватых или желтоватых пятен, морфологически это метаплазия многослойного плоского эпителия, гиперплазия и гиперхромия базальных и парабазальных клеток, а также наблюдалось появление кератогиалина в клетках поверхностного слоя.

4. При эрозивной форме отмечено морфологическое утолщение стенки мочевого пузыря за счет отека и воспаления, деструкция почти всех слоев многослойного переходного эпителия, базальные клетки смещены, парабазальные клетки истончены, разрушены, а клетки поверхностного слоя подвержены десквамации.

5.При лейкоплакии мочевого пузыря из иммуногистохимических маркеров по мере прогрессирования заболевания увеличилась экспрессия цитокератина и белка Bcl-2, т.е. достигла 43,7% (3,5 балла), супрессор гена белка p53 экспрессируется только в цитоплазме клетки в состоянии покоя, а по мере ухудшения течения болезни его экспрессия увеличивается в ядре клеток до 19,4%.

**SCIENTIFIC COUNCIL ON AWARDING
OF SCIENTIFIC DEGREES DSc.04/30.12.2019.Tib.30.03
AT THE TASHKENT MEDICAL ACADEMY**

ANDIJAN STATE MEDICAL INSTITUTE

SAKHATALIEVA RAYKHANA RAFAELEVNA

PREVALENCE, PATHOMORPHOLOGY AND IMMUNOHISTOCHEMISTRY LEUKOPLAKIA OFTHE URINARY BLADDER AMONG THE POPULATION OF FERGANA VALLEY

14.00.15 – Pathological anatomy

**DISSERTATION ABSTRACT
OF THE DOCTOR OF PHILOSOPHY (PhD) ON MEDICAL SCIENCES**

TASHKENT – 2022

The theme of dissertation is registered at Higher Attestation Commission at the Cabinet of Ministers of the Republic of Uzbekistan in number B2021.3.PhD/Tib2123.

The dissertation was completed at the Andizhan State Medical Institute.

The abstract of the dissertation in three languages (Uzbek, Russian, English (summary)) is posted on the web page of the Scientific Council (www.tta.uz) and the Information and Educational Portal "ZiyoNet" (www.ziyonet.uz).

Scientific leader: **Israilov Razhabbay**
Doctor of medical sciences, professor

Official opponents: **Nishanov Daniyar Anarbaevich**
Doctor of Medical Sciences

Yuldashev Bakhrom Sobirzhanovich
Doctor of Philocophy.docent

Lead organization: **International Kazakh-Turkish University named after Khoja Ahmed Yasawi**

The defense of the thesis will take place on «_____» _____ 2022. at ____ hours at a meeting of the Scientific Council DSc.04/30.12.2019.Tib.30.03 at the Tashkent Medical Academy (Address: 100109, Tashkent, Farobiy St., 2. Tel./Fax: (+99878) 150-78 -25, e-mail:tta2005@mail.ru).

The dissertation can be found at the Information and Resource Center of the Tashkent Medical Academy (registered under №. _____). Address: 100109, Tashkent, Almazar district, Farobiy st., 2. Tashkent Medical Academy, administration building, 1st floor. Tel./Fax: (+99878) 150-78-25).

The abstract of the dissertation was sent out «_____»_____2022
(registry of the mailing protocol №. _____ dated «_____» _____ 2022).

G.I. Shaykhova,
Chairman of the Scientific Council for the Award of Academic Degrees, Doctor of Medical Sciences, Professor

D.Sh. Alimukhamedov,
Scientific Secretary of the Scientific Council for the Award of Academic Degrees, Candidate of Medical Sciences,

R.J. Usmanov,
Chairman of the Scientific Seminar at the Scientific Council for the Awarding of Academic Degrees, Doctor of Medical Sciences

INTRODUCTION (abstract of PhD dissertation)

The aim of the research work It consists in determination of risk factors, degree of occurrence, duration of the disease by age groups, clarification of the features of pathomorphological and immunohistochemical changes in each form of bladder leukoplakia.

The objects of the research work were the results of pathomorphological studies from 108 materials obtained by cystoscopy from patients who were treated in the urological departments of regional and city hospitals in Andijan, Namangan and Ferghana regions for the period 2019 to 2021, including immunohistochemical studies were carried out only in 30 biopsy specimens.

Scientific novelty of the research work is based on the following:

despite the absence of clinical signs of a simple form of leukoplakia of the bladder, due to the formation of a chronic inflammatory infiltrate in the submucosal layer, the doubling of the integumentary layer of epithelial cells, elongation of the cells of the surface layer, the appearance of vesicles and several nucleoli in the nucleus are morphologically substantiated;

pathomorphologically substantiated the characteristic of the formation of keratohyalin in the cells of the surface layer in verrucous form due to increased hyperkeratosis, metaplasia of the stratified squamous epithelium, hyperplasia and hyperchromia of the basal and parabasal cells;

It has been proven that in the erosive form of bladder leukoplakia, as a result of the formation of erosive foci, the bladder wall thickens due to edema and inflammation, destruction of almost all layers occurs, displacement of basal cells from the outgoing location, destruction and thinning of parabasal cells and desquamation of cells of the surface layer;

The significance and predictability of the degree of expression of the immunohistochemical markers Bcl-2 and the p53 suppressor gene during the progression of the disease on the mucous membrane and in the integumentary epithelium of the bladder with bladder leukoplakia was proved;

Based on immunohistochemical changes in the surface layer and mucous membrane of the bladder in leukoplakia, the expression levels of immunohistochemical markers Bcl-2 and p53 gene suppressors are considered to be predictors of disease progression.

Introduction of the research results. Based on the obtained scientific results on the distribution, pathomorphology and immunohistochemistry of bladder leukoplakia among the population of the Ferghana Valley:

A methodological recommendation has been approved on the topic “A method for detecting bladder leukoplakia based on pathomorphological and immunohistochemical changes” (Conclusion of the Ministry of Health of the Republic of Uzbekistan No. 8 n-z / 313 dated June 20, 2022), developed on the basis of the results of scientific research on the assessment of pathomorphological and immunohistochemical changes in leukoplakia of the bladder. As a result, it was possible to evaluate the morphological and immunohistochemical

characteristics of metaplastic forms of bladder leukoplakia, which made it possible to organize a systematic order of histopathological diagnosis;

The improvement of the obtained scientific results on the distribution, pathomorphology and immunohistochemistry of leukoplakia of the bladder among the population has been introduced into practical healthcare, including in the departments of pathological anatomy of the Andijan branch of the Republican Emergency Medical Center, as well as in the practical activities of the Bureau of Pathological Anatomy of Andijan, Fergana and Namangan regions (Conclusion of the Ministry of Health of the Republic of Uzbekistan No. 08-23836 dated August 12, 2022).

The implementation of the obtained scientific results into practice made it possible to evaluate the thickening of the walls of the bladder due to edema and inflammation in an erosive form, the destruction of almost all layers of the multilayered transitional epithelium, and the displacement of basal cells from their original locations, thinning and destruction of parabasal cells, exposure to desquamation of cells of the surface layer,in leukoplakia of the bladder, from immunohistochemical markers, as the disease progressed, the expression of cytokeratin and Bcl-2 protein increased, i.e. reached 43.7% (3.5 points), at rest, the expression of the p53 suppressor gene was only in the cytoplasm of the cell; as the course of the disease worsened, its expression increased in the cell nucleus to 19.4%.

Structure and scope of the dissertation. The dissertation consists of an introduction, four chapters, a conclusion, a list of used literature. The volume of the thesis is 120 pages.

ЭЪЛОН ҚИЛИНГАН ИШЛАР РЎЙХАТИ
СПИСОКОПУБЛИКОВАННЫХ РАБОТ
LIST OF PUBLISHED WORKS

I қисм (Iчасть; I part)

1. Садикова Д.И., Сахаталиева Р.Р., Хамраев О.А., Миннаварова Г.Features of leukoplakia of the bladder// Журнал Евросиё педиатрия ахборотномаси. -Тошкент. -2020.-№2(5). -Р. 53-57. (ОАК Раёсатининг 2019 йил 31 октябрдаги 270/8.2-сон қарори)

2. Исроилов Р.И., Сахаталиева Р.Р., Маматалиева М.А. Siydik pufagi leykoplakiyasida sitokeratinni aniqlash//Биомедицина ва амалиёт журнали. -Тошкент 2022. №4-Б.366-371(14.00.00; №24)

3. Saxataliyeva R.R., Israilov R.I., Mamataliyeva M.A. Siydik pufagi leykoplakiyalarida p53 ekspressiyasi// Тиббиётда янги кун. -Тошкент. -2022.-№6 (44).-Б.206-208(14.00.00; №22)

4. Saxataliyeva R.R., Israilov R.I., Mamataliyeva M.A.Siydik pufagi leykoplakiyasida antiapoptoz oqsil bcl-2 ning ekspressiyalanish darajasi// Oriental renaissance: innovative, educational, natural and social sciences (oriens).2022.№ -C. 39-45 IF 5,94

II қисм (II часть; II part)

5.Сахаталиева Р.Р. Лейкоплакия мочевого пузыря: патогенез, морфогенез и морфологические изменения//Журнал «Экономика и социум» № (2) 93 2022 № 2 -С.885-893

6. Сахаталиева Р.Р. Bladder Leukoplakia: Prevalence, Risk Factors and Etiology// Central asian journal of medical and natural sciences, 2020 №2(7) P.75-79(14.00.00;№).

7. Сахаталиева Р.Р. Исроилов Р.И. Маматалиева М.А. Дон А.Н. Изменение цитокератина при лейкоплакии мочевого пузыря// Материалы III международной научно-практической конференции «Бородинские чтения» Журнал Новосибирск 2022. -С-413-417. (14.00.00;№)

8. Сахаталиева Р.Р. Исроилов Р.И. Маматалиева М.А. Дон А.Н. Степень экспрессии белка антиапоптоза Bcl-2 в лейкоплакии мочевого пузыря// Материалы III международной научно-практической конференции «Бородинские чтения» Журнал Новосибирск 2022. -С. 418-422. (14.00.00;№)

9.Сахаталиева Р.Р. Исроилов Р.И. Маматалиева М.АСийдик пуфаги лейкоплакиясидаги патоморфологик ўзгаришлар// «Урологик касалликларни даволашда инновасион ёндашув» мавзусида халкаро илмий-амалий конференсия материаллари тўплами.- Андижон, 2022. -44 бет.

10.Сахаталиева Р.Р. Исроилов Р.И. Маматалиева М.АСийдик пуфаги лейкоплакиясида антиапоптоз оқсил Bcl-2нинг экспрессияланиши// «Урологик касалликларни даволашда инновасион ёндашув» мавзусида

халкаро илмий-амалий конференсия материаллари тўплами.- Андижон, 2022. -45 бет.

11.Сахаталиева Р.Р. Исроилов Р.И. Маматалиева М.АСийдик пуфаги лейкоплакиясида цитокератинни ахамияти// «Урологик касалликларни даволашда инновасион ёндашув» мавзусида халкаро илмий-амалий конференсияматериалларитўплами.- Андижон, 2022. -46 бет.

12.Сахаталиева Р.Р. Исроилов Р.И. Маматалиева М.А Сийдик пуфаги лейкоплакиясида цитокератинни иммуногистокимёвий аниқлаш//«Урологик касалликларни даволашда инновасион ёндашув» мавзусида халкаро илмий-амалий конференсия материаллари тўплами.- Андижон, 2022.–47 бет.

13. Saxataliyeva R.R., Israilov R.I., Mamataliyeva M.A. Siydik pufagi leykoplakiyasiyadagi gistokimyoviy o‘zgarishlar// «Profilaktik tibbiyotda yuqori innovasion texnologiyalarni qo‘llash» mavzusidagi respublikailmiy–amaliy anjumani materiallarito‘plami.- Andijon, 2022.-1384-1385.

14. Saxataliyeva R.R., Israilov R.I., Mamataliyeva M.A. Siydik pufagi leykoplakiyasini patomorfologiyasi// «Profilaktik tibbiyotda yuqori innovasion texnologiyalarni qo‘llash» mavzusidagi respublikailmiy –amaliy anjumani materiallari to‘plami.- Andijon,2022. 1385-1386 betlar.

15. Сахаталиева Р.Р. Исроилов Р.И. Маматалиев А.Р. Сийдикпуфаги лейкоплакиясини патоморфологик даврларида P53 ген супрессорини экспрессиясини долзарблиги// «Профилактик тиббиётда юқори инновасион технологияларни қўллаш» мавзусидаги республикаилмий –амалий анжумани материалларитўплами.- Андижон, 2022.-1397-1398 бетлар.

16. Сахаталиева Р.Р. Исроилов Р.И. Маматалиев А.Р. Сийдикпуфаги лейкоплакиясида инфексиянинг мавжудлиги бўйича патогистологик кўринишининг ўзига хослиги.// «Профилактик тиббиётда юқори инновацион технологияларни қўллаш» мавзусидаги республикаилмий –амалий анжумани материаллари тўплами.- Андижон, 2022. -1399-1400 бетлар.

Автореферат «Тошкент тиббиёт академияси ахборотномаси»журнали таҳririятида таҳрирдан ўтказилиб, ўзбек, рус ва инглиз тилларида матнлар ўзаро мувофиқлаштирилди.

Босишга рухсат этилди: 27.08.2022 йил
Бичими 60x84 $^{1}/_{16}$. «Times New Roman»
гарнитурада рақамли босма усулда чоп этилди.
Шартли босма табоғи 3,25. Адади 100. Буюртма № 183

“Fan va ta’lim poligraf” MChJ босмахонасида чоп этилди.
Тошкент шаҳри, Дўрмон йўли кўчаси, 24-уй.